

# Chirurgie du col et grossesse

D. RAUDRANT <sup>1</sup> \*, K. LE BAIL CARVAL <sup>2</sup> \*  
(Lyon)

## Résumé

*Le dépistage systématique du cancer du col en début de grossesse permet d'atteindre une population qui ne se soumet pas habituellement au dépistage.*

*Le cytologiste doit être prévenu de la grossesse pour éviter tous les faux positifs.*

*La colposcopie et la biopsie sont indispensables en cas de frottis anormal, y compris ASC-US.*

*Les lésions de bas et de haut grades prouvées à la colposcopie et à la biopsie doivent être surveillées pendant la grossesse. Elles ne contre-indiquent pas l'accouchement par voie basse et seront réévaluées en post-partum.*

*La conisation ou l'électroréssection du col n'a d'indication qu'en cas de suspicion d'invasion ou de micro-invasion. Il y a un risque hémorragique, de perte fœtale et d'accouchement prématuré. Le risque hémorragique est diminué par la mise en place d'un cerclage de Hovet en début d'intervention.*

1 - Centre hospitalier Lyon-Sud - Service d'obstétrique, de chirurgie gynécologique et cancérologique - Pavillon 3B - 165 chemin du Grand Revoyet - 69495 Pierre Bénite cedex

2 - Hôpital Femme-mère-enfant - Service de gynécologie - 59 boulevard Pinel - 69500 Bron

\* Correspondance : daniel.raudrant@chu-lyon.fr - karine.le-bail-carval@chu-lyon.fr

*L'électroréssection cervicale doit être préférée à la conisation en raison de ses moindres complications.*

*La conduite à tenir est précisée selon le stade du cancer du col. À partir du stade IA1 avec embolies, une lymphadénectomie pelvienne par cœlioscopie sera proposée jusqu'à 20 semaines.*

*Plusieurs attitudes sont possibles en cas de cancer invasif, selon le stade et l'âge de la patiente :*

- l'interruption médicale de grossesse,*
- l'expectative si la grossesse est avancée et le traitement du cancer différé après l'accouchement,*
- il y a une place pour la chimiothérapie néoadjuvante pendant la grossesse (consensus européen).*

*Mots clés : grossesse, frottis cervical, dysplasie cervicale, conisation, cancer invasif du col*

### **Déclaration publique d'intérêt**

Je soussigné, Professeur Daniel Raudrant, déclare ne pas avoir d'intérêt direct ou indirect (financier ou en nature) avec un organisme privé, industriel ou commercial en relation avec le sujet présenté.

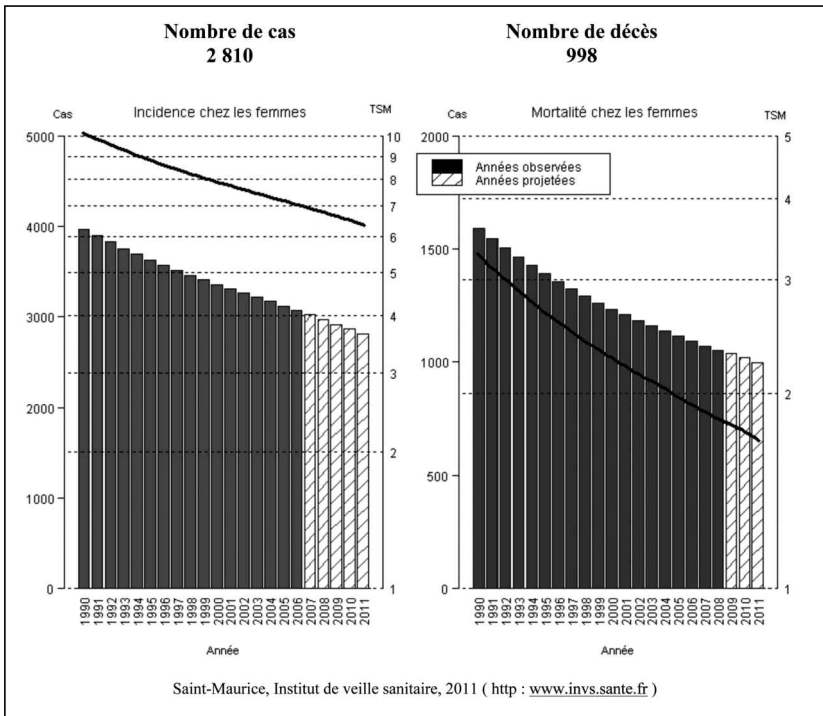
Si le taux de lésions précancéreuses du col de l'utérus reste stable, le nombre de cancers invasifs du col et la mortalité s'abaissent régulièrement avec les années (Tableau 1).

En dehors du cerclage, la place de la chirurgie du col est réduite pendant la grossesse en raison du risque hémorragique et de l'incidence possible sur la grossesse : perte fœtale, accouchement prématuré.

Elle peut s'envisager dans deux circonstances :

- le diagnostic et le traitement des lésions précancéreuses,
- le traitement pendant la grossesse de certains cancers du col micro-invasifs ou au stade 1B1.

Tableau 1 - Projections de l'incidence et de la mortalité par cancer en France en 2011 : col de l'utérus



## I. LE DIAGNOSTIC ET LE TRAITEMENT DES LÉSIONS PRÉCANCÉREUSES

En 2011, le cancer du col a représenté 2 810 cas et 998 décès [1].

- Le cancer du col survient dans 40 % des cas chez la femme en âge de procréer : l'incidence est de 2-3/10 000 grossesses.
- Les lésions précancéreuses sont beaucoup plus fréquentes : leur incidence est la plus fréquente entre 30 et 33 ans.

La grossesse représente une opportunité de dépistage pour toutes les patientes, en particulier celles qui n'ont pas de suivi gynécologique.

Toutes les conférences de consensus recommandent le frottis de dépistage au premier examen prénatal [2-4].

Le frottis en cours de grossesse a la même sensibilité qu'en dehors de la grossesse mais il existe des particularités spécifiques à la grossesse [5] :

- la zone de jonction est bien extériorisée en cours de grossesse ;
- il existe une hyperplasie des glandes exocervicales ;
- les cellules de l'endocol peuvent se décidualiser, créer des pseudo-polypes ou évoquer à tort de l'atypie, ce sont les anomalies d'Arias Stella ;
- la maturation cellulaire malpighienne est inhibée par la progestérone ;
- le portage d'HPV semble plus fréquent en début de grossesse (peut-être dû à l'immunotolérance de la grossesse) avec une clairance de cet HPV au cours de la grossesse : en Lituanie, le portage est de 17,8 % en début de grossesse et s'abaisse à 10,3 % en fin de grossesse (dont plus de 50 % d'HPV oncogène) [6].

Le cytologiste doit donc être prévenu de l'état de grossesse pour faire une interprétation correcte. Le taux de faux positifs, de frottis ASC-US et de AGC sera un peu plus élevé en cas de grossesse que dans la population générale.

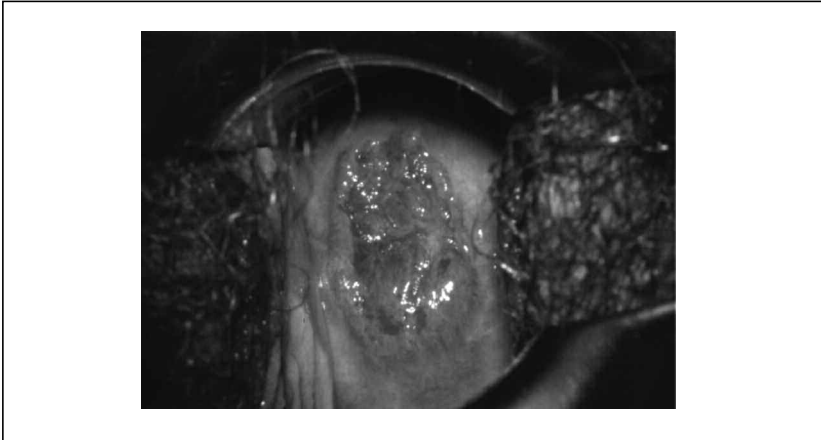
### I.1. La colposcopie

La conduite à tenir devant un frottis anormal est la même qu'en dehors de la grossesse, mais colposcopie et biopsie demandent un certain entraînement.

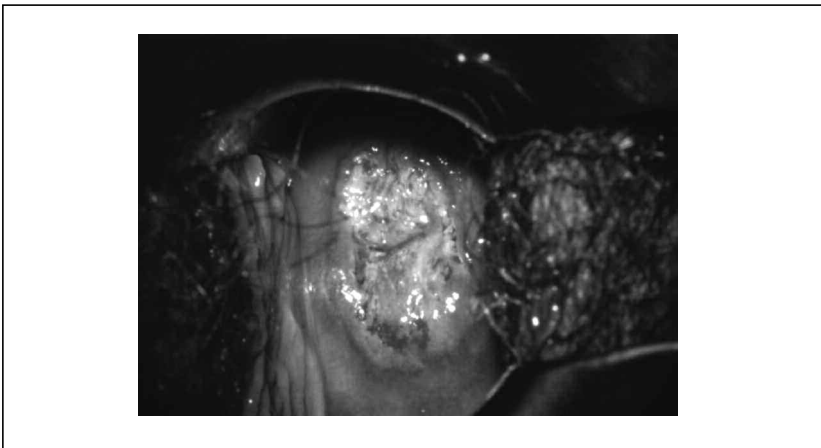
La colposcopie montre un aspect très congestif du col. La décidualisation de l'endocol peut former un « polype » blanchâtre. Les

vaisseaux peuvent avoir un aspect anarchique simulant une invasion (Figures 1 et 2). La surestimation des lésions est possible et rend nécessaire la biopsie guidée par la colposcopie.

*Figure 1 - Frottis évoquant une lésion de haut grade en cours de grossesse  
La colposcopie montre une zone de jonction très extériorisée avec une vascularisation un peu anarchique.*



*Figure 2 - Aspect après acide acétique. Leucoplasie endocervicale, limites supérieures des lésions non vues  
Une biopsie sera effectuée.*



## 1.2. Les conditions de la biopsie

- Le risque hémorragique est estimé entre 0,5 % et 3 % [7].
- Prendre une pince à biopsie de petite taille et de bonne qualité type Baby Tischler®.
  - Être en condition de placer une suture hémostatique (par exemple : Vicryl 2-0 ou 3-0 à résorption rapide) ou faire cette biopsie avec une petite anse d'électroréssection.
  - Ne jamais faire de curetage de l'endocol [8, 9].
  - Ne pas tenter de « bistourner » un polype de l'endocol : risque de polype décidual et d'hémorragie.

En résumé, tout frottis anormal pendant la grossesse y compris ASC-US doit conduire à une exploration du col, colposcopie et biopsie dirigée. Il faut savoir qu'en cas de frottis ASC-US et grossesse : le taux de CIN2 est de 4,4 % à 28 % et celui des cancers invasifs ou micro-invasifs est de 1,1 % à 2,2 % [4, 8].

La sensibilité de la colposcopie et de la biopsie est de 70 % à 95 % [4, 8, 10].

## 1.3. Que faire devant le diagnostic à la biopsie d'une lésion de bas ou de haut grade ?

**Les lésions de bas grade**, pendant la grossesse, régressent dans 48 à 62 % des cas, restent inchangés dans 29 à 38 % et progressent vers des lésions plus graves dans 0 à 6 % des cas [10, 11].

Nous avons vu que la clearance de l'HPV était probablement élevée pendant la grossesse.

**Les lésions de haut grade, en particulier les CIN3**, ont un taux de régression plus faible pendant la grossesse (27,4 %-34,2 %), un taux de progression plus élevé (2,7 %-9,7 %) mais rarement vers la micro-invasion [10-11].

Devant une biopsie montrant une lésion de bas ou de haut grade pendant la grossesse, il n'y a pas d'indication de conisation ou d'électroréssection pour deux types de raisons :

- le risque de résection incomplète est élevé > 50 % [4, 7] ;
- les complications sont fréquentes et augmentent avec l'âge de la grossesse [12, 13, 7] : hémorragies péroopératoires : 4 à 15 %, fausses couches tardives : 7 à 50 %, accouchements prématurés : 12 %, rupture prématurée des membranes.

Il faut donc prévoir une surveillance par une colposcopie +/- biopsie tous les trois mois pendant la grossesse ou au minimum une fois entre 28 et 32 semaines d'aménorrhée, avec prise en charge différée après l'accouchement. Il faut cependant savoir que le taux de perdues de vue après l'accouchement atteint 12 % dans certaines séries.

#### **I.4. Quel type d'accouchement en cas de lésion de bas ou de haut grade ?**

L'accouchement par voie basse est admis en cas de lésion de bas ou de haut grade diagnostiquée à la biopsie [14]. Des études ont même prouvé une régression accrue des lésions après un accouchement par voie basse par rapport à une césarienne [15, 16]. Il n'y a pas de risque de condylomatose laryngée pour l'enfant.

## **II. LE DIAGNOSTIC D'UN CANCER MICRO-INVASIF OU INVASIF PENDANT LA GROSSESSE**

Les seules indications de conisation ou d'électrorésection sont la suspicion de micro-invasion ou d'invasion à la colposcopie et à la biopsie.

### **II.1. La conisation**

Nous venons de voir le taux élevé de complications de la conisation. L'indication de conisation chirurgicale doit se prendre en réunion de concertation pluridisciplinaire devant un risque élevé de diagnostic invasif ou micro-invasif.

#### ***Technique***

Commencer l'intervention par un cerclage de Hernet posé à la limite supérieure du col à proximité des culs-de-sac vaginaux. Le cerclage sera serré dès la fin de la conisation, à titre hémostatique.

L'infiltration du col à la xylocaïne adrénalinée pendant la grossesse est contre-indiquée pendant la grossesse (cf. Vidal).

La reconstitution du col sera nécessaire avec deux points de Stumdorf, l'un antérieur, l'autre postérieur, un point en X fermera les deux commissures latérales (Figure 3).

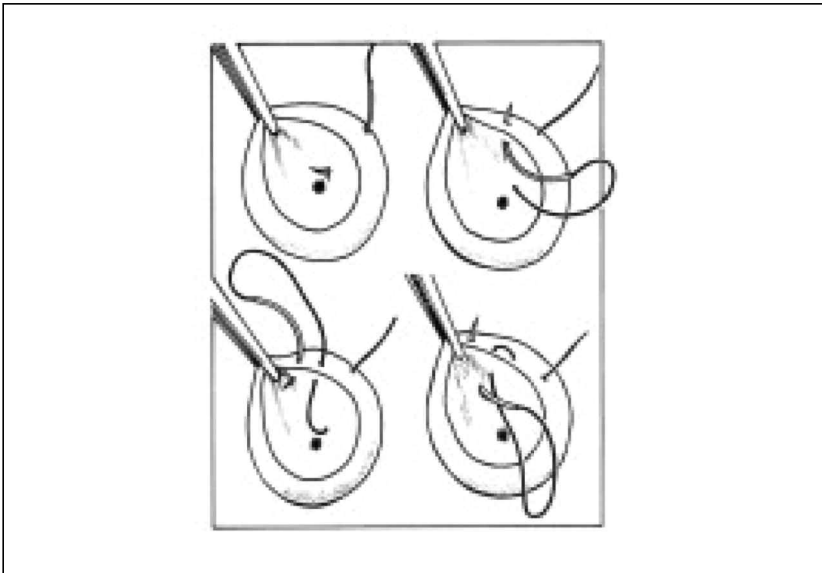
On peut utiliser une aiguille sertie à pointe ronde de fil à résorption lente type Monocryl®.

Pensez à la séroprophylaxie anti-D chez les femmes rhésus négatif.

Préférer à la conisation au bistouri, l'électroréssection dont le taux de complications est moindre [4]. L'électroréssection cervicale à l'anse réduit le risque de saignements [17, 18], mais augmente le taux de résection non in sano qui devient supérieur à 50 % [19, 20]. Elle doit cependant être préférée à la conisation conventionnelle.

Figure 3 - Les points de Stumdorf

Répertoire de chirurgie gynécologique par voie vaginale Daniel Dargent.



## II.2. Quelle place pour la chirurgie du col en cas de cancer invasif pendant la grossesse ?

Des recommandations sur le traitement des cancers invasifs du col ont été établies par un groupe d'experts français en 2009 [21] et précisées en 2012 [22].



Des recommandations européennes ont été présentées en 2010 [23]. Ces recommandations diffèrent en quelques points :

- l'IRM est l'examen de base, elle est possible sans gadolinium. Elle permet de mieux apprécier le volume et la localisation de la tumeur [24] ;
- le « pet scan » n'est pas admis pendant la grossesse, du moins au premier trimestre [25-27].

### II.3. La conduite à tenir selon le stade

Soixante-dix pour cent des cancers du col diagnostiqués pendant la grossesse le sont au stade I.

- Au stade IA1 : invasion stromale débutante sans embole

La conisation sera le traitement suffisant si la résection est en zone saine.

- À partir du stade IA1 : invasion stromale débutante avec embolies et pour tous les stades supérieurs.

La lymphadénectomie est recommandée par les deux consensus jusqu'à la 20<sup>e</sup> semaine. En effet, la connaissance du statut ganglionnaire conditionne la prise en charge.

La technique du ganglion sentinelle n'est pas réalisable pendant la grossesse.

### II.4. Le traitement du cancer du col lui-même

#### **Au stade IA :**

IA1 : invasion stromale débutante ;

IA2 : micro-invasion

- La première alternative (le consensus français) est la surveillance avec un traitement différé du col après l'accouchement par césarienne pour les patientes dont la lymphadénectomie est N- [21].
- La deuxième alternative (consensus européen) est la trachélectomie pendant la grossesse [23].
- L'accouchement par voie basse n'est plus admis en cas de cancers invasifs du col [21, 28].

#### **Au stade IB1 : de moins de 2 cm**

Différentes options sont possibles. La lymphadénectomie laparoscopique est à réaliser systématiquement quand le diagnostic est fait avant 20 semaines.

- La trachélectomie élargie a été réalisée pendant la grossesse chez 15 femmes au stade IB1 de moins de 2 cm dans la littérature [22, 29-31]. Toutes les patientes ont eu une lymphadénectomie. Les voies d’abord de la trachélectomie ont été variées : vaginale, laparoscopique, abdominale, robotique. Le taux de perte fœtale était élevé 6/15. Aucune patiente N- n’a récidivé. Il s’agit cependant d’interventions exceptionnelles à ne proposer que par un centre entraîné.
- L’autre alternative est la surveillance (IRM) et un traitement reporté après la césarienne. Les recommandations françaises et européennes diffèrent pour ces tumeurs IB1 N- de moins de 2 cm. Le consensus français propose la surveillance pour les patientes dont la lymphadénectomie est N- alors que le consensus européen propose la trachélectomie. Morice n’a rapporté aucune rechute chez les patientes au stade IB N- à la laparoscopie et dont le traitement avait été repoussé après la naissance [22].

Si un envahissement ganglionnaire est prouvé à la lymphadénectomie, une interruption médicale de grossesse (IMG) est recommandée à la patiente pour une prise en charge adaptée : « pet scan » +/- curage aortique puis radiochimiothérapie.

#### **Au stade IB1 : de plus de 2 cm**

Il n’y a plus de place pour la chirurgie du col pendant la grossesse. L’IMG est proposée avant 18 semaines. Le traitement est reporté après la césarienne dès la maturité fœtale acquise pour le consensus français pour les patientes dont la lymphadénectomie est N-.

Pour le consensus européen, il y a une place pour la chimiothérapie néoadjuvante pendant la grossesse avec un certain nombre de cas rapportés dans la littérature [23, 32].

## CONCLUSION

La chirurgie du col pendant la grossesse a des indications extrêmement réduites :

- la simple biopsie du col peut se compliquer d’hémorragie ;
- la conisation ou l’électroréssection du col n’ont pas leur place dans le traitement des dysplasies du col pendant la grossesse. La surveillance et le traitement différé sont la règle ;

- la conisation ou l'électrorésection ne sont à faire qu'en cas de suspicion de micro-invasion ou d'invasion du col. L'information de la patiente sur les risques est capitale avant la réalisation du geste et la décision ne peut se prendre qu'en réunion de concertation pluridisciplinaire ;
- devant un cancer invasif du col visible en colposcopie, une biopsie simple suffit pour le diagnostic ;
- la trachélectomie élargie pour les cancers du col IB1 de moins de 2 cm N- à la lymphadénectomie pelvienne est très discutée : NON pour le consensus français, OUI pour le consensus européen. Elle n'est à réaliser que par des centres spécialisés.

## Bibliographie

- [1] Projection de l'incidence et de la mortalité par cancer en France en 2011. Rapport technique juin 2011, Saint-Maurice. Institut de veille sanitaire 2011:1-78.
- [2] Exbrayat C. Col de l'utérus. In: Remontet L, Buemi A, Velten M, Jouglu E, Estève J, eds. Évolution de l'incidence et de la mortalité par cancer en France de 1978 à 2000. Francim, HCL, Inserm, InVS. Saint-Maurice, 2003.
- [3] Wright TC Jr, Massad S, Dunton CJ, Spitzer M, Wilkinson EJ, Solomon D. 2006 consensus guidelines for the management of women with cervical intraepithelial neoplasia or adenocarcinoma *in situ*. *Am J Obstet Gynecol* 2007;197,340-345.
- [4] Salleret L, Mathevet P. Precancerous cervical lesions during pregnancy: diagnostic and treatment. *J Gynecol Obstet Biol Reprod* 2008;37(1):S131-S138.
- [5] Morimura Y, Fujimori K, Soeda S *et al.* Cervical cytology during pregnancy. Comparison with non-pregnant women and management of pregnant women with abnormal cytology. *Fukushima J Med Sci* 2002;48:27-37.
- [6] Domža G, Gudlevičienė Z, Didžiapetrienė J, Valuckas KP, Kazbarienė B, Drasutienė G. Human papillomavirus infection in pregnant women. *Arch Gynecol Obstet* 2011 Nov;284(5): 1105-12.
- [7] Van Calsteren K, Vergote I, Amant F. Cervical neoplasia during pregnancy: diagnosis, management and prognosis. *Best Pract Res Clin Obstet Gynaecol* 2005 Aug;19(4)611-30.
- [8] Economos K, Perez Veridiano N, Delke I, Collado ML, Tancer ML. Abnormal cervical cytology in pregnancy: a 17-year experience. *Obstet Gynecol* 1993;81:915-918.
- [9] Jain AG, Higgins RV, Boyle MJ. Management of low-grade squamous intra-

- epithelial lesions during pregnancy. *Am J Obstet Gynecol* 1997;177:298-302.
- [10] Vlahos G, Rodolakis A, Diakomanolis E *et al.* Conservative management of cervical intraepithelial neoplasia (CIN(2-3)) in pregnant women. *Gynecol Obstet Invest* 2002;54:78-81.
- [11] Kaplan KJ, Dainty LA, Dolinsky B *et al.* Prognosis and recurrence risk for patients with cervical squamous intraepithelial lesions diagnosed during pregnancy. *Cancer* 2004;102:228-232.
- [12] Robinson WR, Webb S, Tirpack J, Degefu S, O'Quinn AG. Management of cervical intraepithelial neoplasia during pregnancy with LOOP excision. *Gynecol Oncol* 1997;64:153-155.
- [13] Seki N, Kodama J, Kusumoto T, Nakamura K, Hongo A, Hiramatsu Y. Complications and obstetric outcomes after laser conization during pregnancy. *Eur J Gynaecol Oncol* 2010;31:399-401.
- [14] Prévention du cancer du col de l'utérus : texte des recommandations élaborées par le Collège national des gynécologues et obstétriciens français. *Journal de Gynécologie Obstétrique et Biologie de la Reproduction* 2008;37:S167-S172.
- [15] Ahdoot D, Van Nostrand KM, Nguyen NJ *et al.* The effect of route delivery on regression of abnormal cervical cytologic findings in the postpartum period. *Am J Obstet Gynecol* 1998;178:1116-20.
- [16] Strinić T T, Buković D, Karelović D, Bojić L, Stupić I. The effect of delivery on regression of abnormal cervical cytologic findings. *Coll Antropol* 2002 Dec;26(2):577-82.
- [17] Robinson WR, Webb S, Tirpack J, Degefu S, O'Quinn AG. Management of cervical intraepithelial neoplasia during pregnancy with LOOP excision. *Gynecol Oncol* 1997 Jan; 64(1):153-5.
- [18] Dunn TS, Ginsburg V, Wolf D. Loop-cone cerclage in pregnancy: a 5-year review. *Gynecol Oncol* 2003 Sep;90(3):577-80.
- [19] Hannigan EV, Whitehouse HH 3rd, Atkinson WD, Becker SN. Cone biopsy during pregnancy. *Obstet Gynecol* 1982 Oct;60(4):450-5.
- [20] Fambrini M, Penna C, Fallani MG, Pieralli A, Mattei A, Scarselli G, Taddei GL, Marchionni M. Feasibility and outcome of laser CO2 conization performed within the 18th week of gestation. *Int J Gynecol Cancer* 2007 Jan-Feb;17(1):127-31.
- [21] Morice P, Nadurci F, Mathevet P, Marret H, Daraï E, Querleu D. French recommendations on the management of invasive cervical cancer during Pregnancy. *Int J Gynecol Cancer* 2009 Dec;19(9):1638-41.
- [22] Morice P, Uzan C, Gouy S, Verschaegen C, Haie-Meder C. Malignancies in pregnancy 1. *Lancet* 2012;379:558-69.
- [23] Pentheroudakis G, Orecchia R, Hoekstra HJ, Pavlidis N; ESMO Guidelines Working Group. Cancer, fertility and pregnancy: ESMO Clinical Practice Guidelines for diagnosis, treatment and follow-up. *Ann Oncol* 2010 May;21(5):v266-73. No abstract available.
- [24] Zanetta G, Pellegrino A, Vanzulli A, Di Lelio A, Milani R, Mangioni C. Magnetic resonance imaging of cervical cancer in pregnancy *Int J Gynecol Cancer* 1998;8:265-269.
- [25] Zanotti-Fregonara P, Jan S, Taieb D *et al.* Absorbed 18F-FDG dose to the fetus during early pregnancy. *J Nucl Med* 2010;51:803-805.
- [26] Zanotti-Fregonara P, Champion C, Trébossen R, Maroy R, Devaux JY, Hindié E. Estimation of the beta+ dose to the embryo resulting from 18F-FDG administration during early pregnancy. *J Nucl Med* 2008;49:679-682.
- [27] Bartlett RM, Nickles RJ, Barnhart TE, Christian BT, Holden JE, DeJesus OT. Fetal dose estimates for (18)F-fluoro-L-thymidine using a pregnant monkey model. *J Nucl Med* 2010;51:288-292.
- [28] Fambrini M, Penna C, Fallani MG, Pieralli A, Mattei A Scarselli G, Taddei GL, Marchionni M. Feasibility and outcome of laser CO2 conization performed within the 18th week of gestation. *Int J Gynecol Cancer* 2007 Jan-Feb;17(1):127-31.
- [29] Alouini S, Rida K, Mathevet P. Cervical cancer complicating pregnancy: implications of laparoscopic lymphadenectomy. *Gynecol Oncol* 2008 Mar;108(3):472-7.
- [30] Ungár L, Smith JR, Palfalvi L, Del Priore G. Abdominal radical trachelectomy during pregnancy to preserve pregnancy and fertility. *Obstet Gynecol* 2006;108:811-814.
- [31] Karateke A, Cam C, Celik C *et al.* Radical trachelectomy in late pregnancy: is it an option? *Eur J Obstet Gynecol Reprod Biol* 2010;152:112-113.
- [32] Amant F, Van Calsteren K, Halaska MJ *et al.* Gynecologic cancers in pregnancy: guidelines of an international consensus meeting. *Int J Gynecol Cancer* 2009;19(1):S1-12.