

Doppler en obstétrique

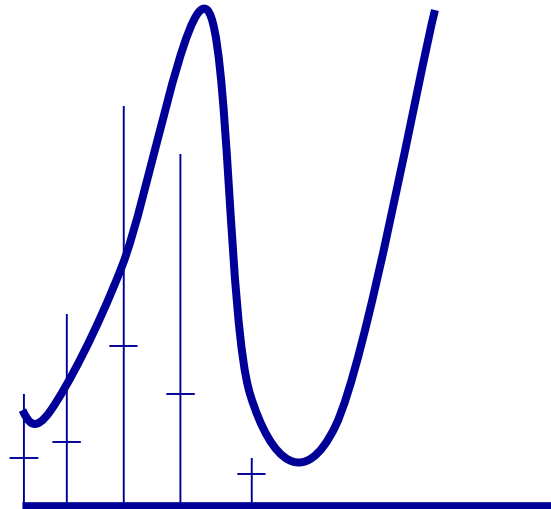
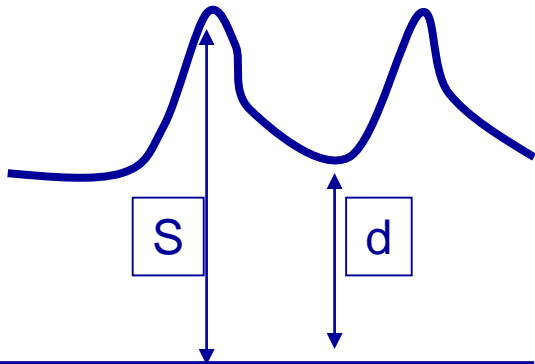
Indications

- Evaluation du bien être foetal en urgence
 - Diagnostic de sévérité d'un RCIU en urgence
 - Pré éclampsie...
- Recherche d'une anémie foetale
 - Baisse des MA, Œdème, Anasaque, Hydramnios inexpliqué, Suivi d'une grossesse monochoriale
- Suivi d'un retard de croissance intra-utérin connu (explorations fonctionnelles....)
- Contribuer à la recherche étiologique d'un RCIU...

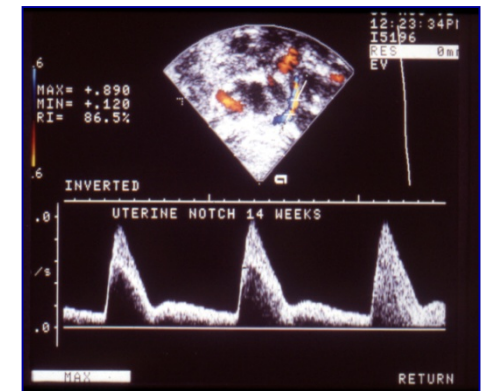
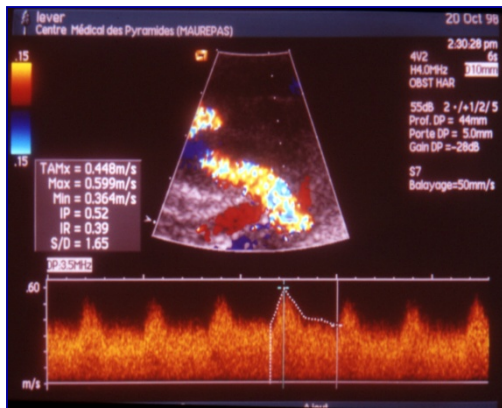
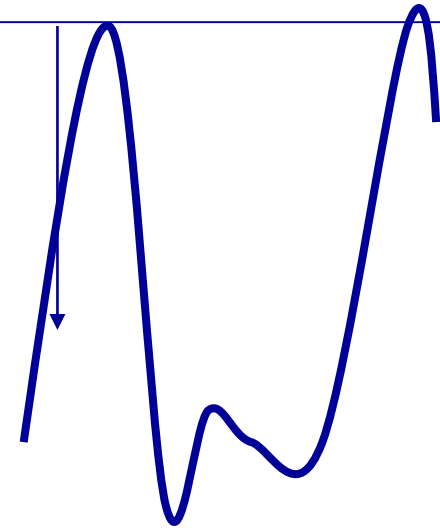
Doppler

$$RI = S-d / S$$

$$PI = S-d / V_m$$



Notch
Incisure Protodiastolique

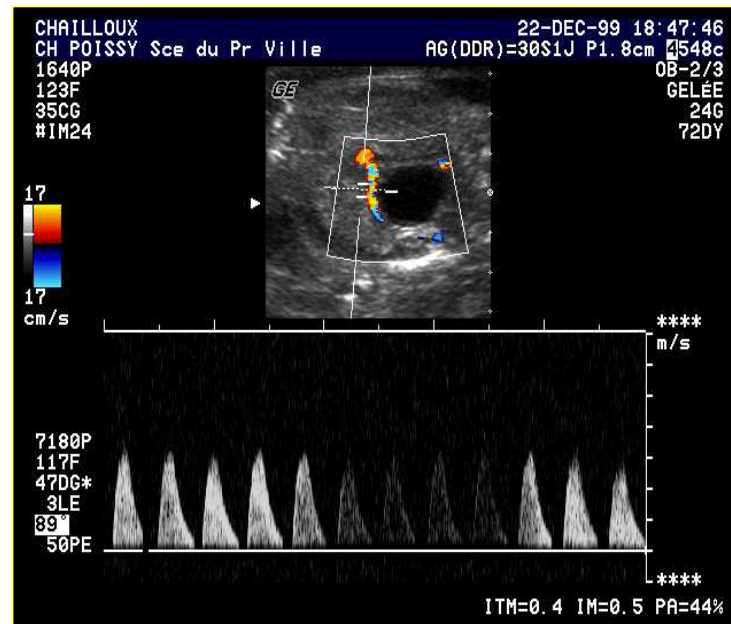


Doppler ombilical: principe

- Le doppler ombilical est le reflet des résistances vasculaires placentaires.
- Lors d'un trouble de croissance d'origine vasculaire/placentaire, les résistances augmentent peu à peu avec baisse de la diastole (IR ou IP élevés) puis diastole nulle voire reverse flow.
- Une diastole nulle est une indication d'hospitalisation.
- Un doppler ombilical pathologique est en faveur de l'origine vasculaire d'un RCIU.

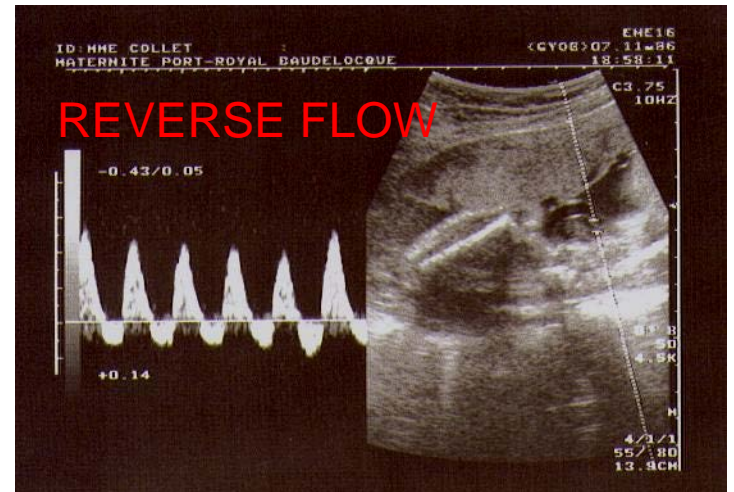
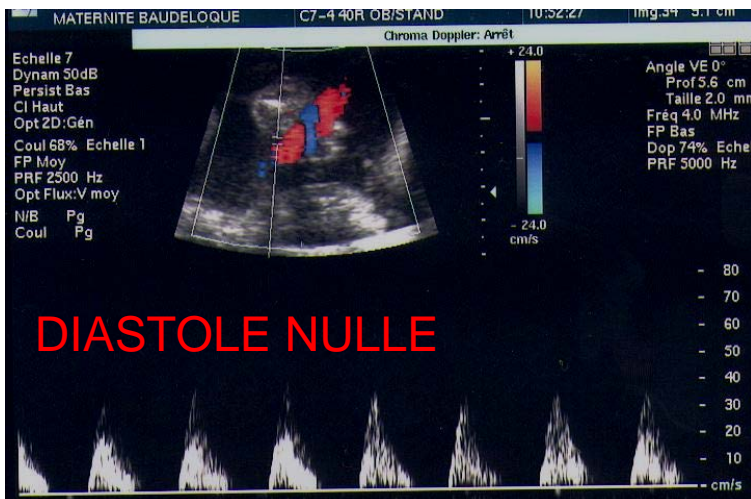
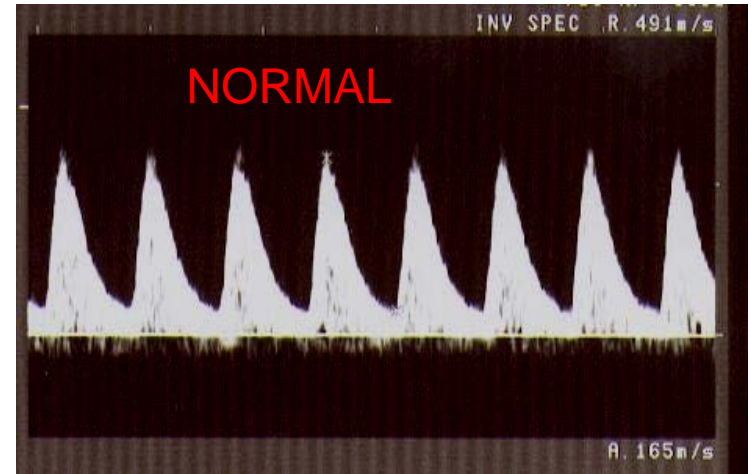
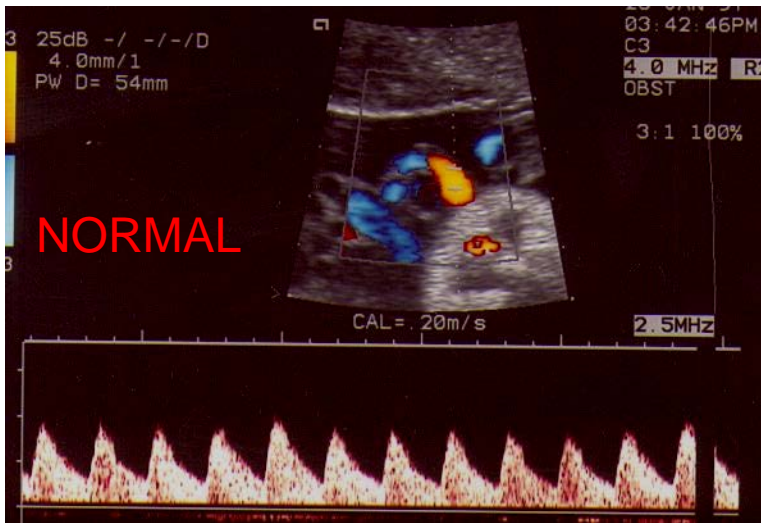
Doppler ombilical: technique

- Idéalement réalisé en paravésical (plus sensible, évite les erreurs dans les grossesses multiples), sur une ou les deux artères ombilicales. Ex: diastole nulle:



Accueil

Doppler ombilical: exemples

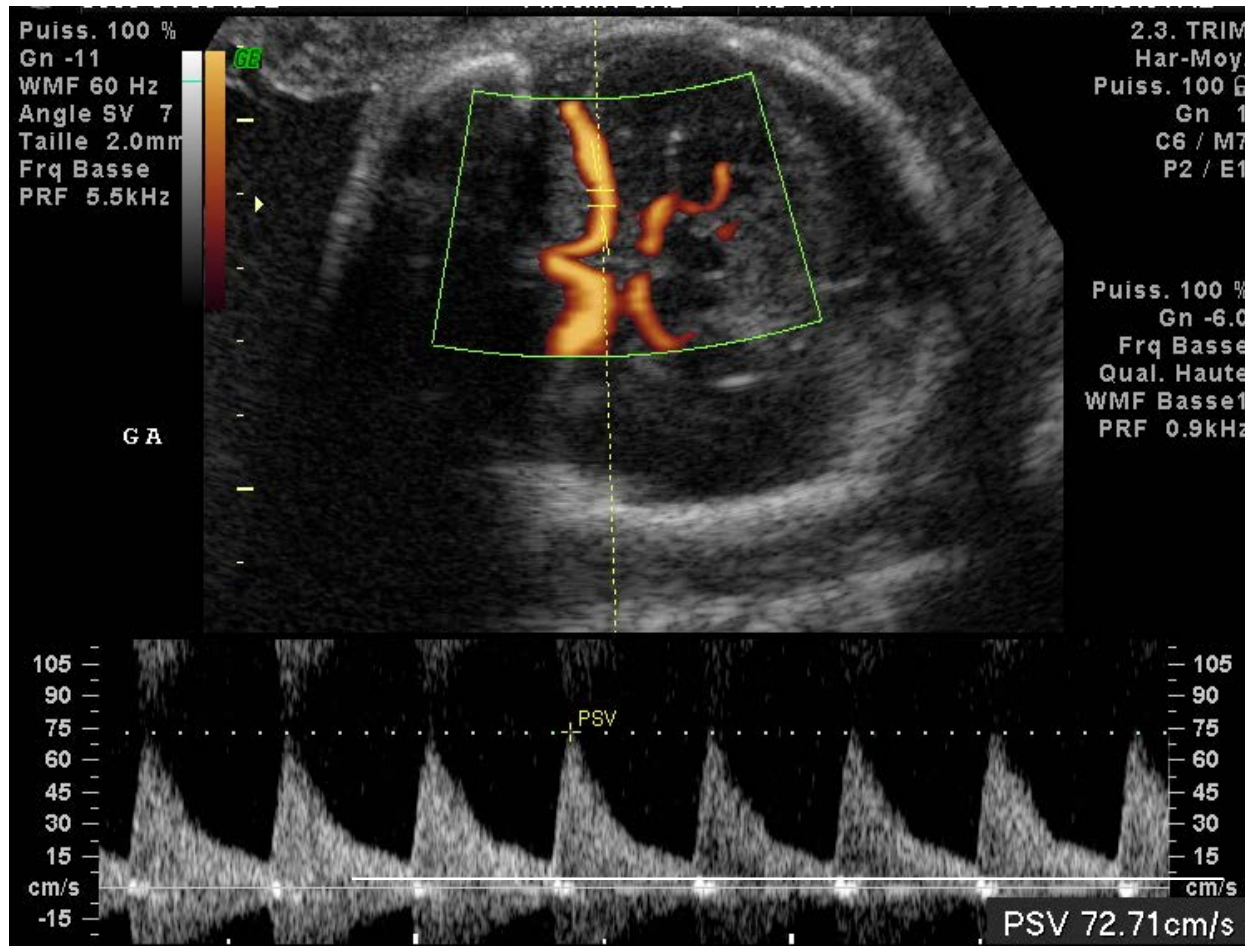


Doppler cérébral : Principes

- Lors de l'adaptation fœtale à une RCIU vasculaire, il existe une vasodilatation cérébrale progressive. C'est un mécanisme physiologique normal, en réponse à une croissance pathologique. On observe une augmentation de la diastole.
- Par ailleurs, le doppler cérébral est également un site de choix pour repérer l'accélération pathologique du flux sanguin observée dans les anémies fœtales. On observe une augmentation de la vitesse maximale en systole du flux (PSV ou Vmax).
- Cette mesure est réalisé sur l'artère cérébrale moyenne proximale. Pour la mesure de la vitesse, il est essentiel d'être au mieux dans l'axe du vaisseau ($<30^\circ$) et de corriger l'angle si besoin.
- Vérifier la normalité de la vitesse sur courbe:
 - Ex: <http://www.perinatology.com/calculators/MCA.htm>
 - Ou utiliser l'approximation que la Vmas doit être inférieur à 2 fois le terme (exemple <50 cm/s à 25 SA).

Accueil

Doppler cérébral: exemple



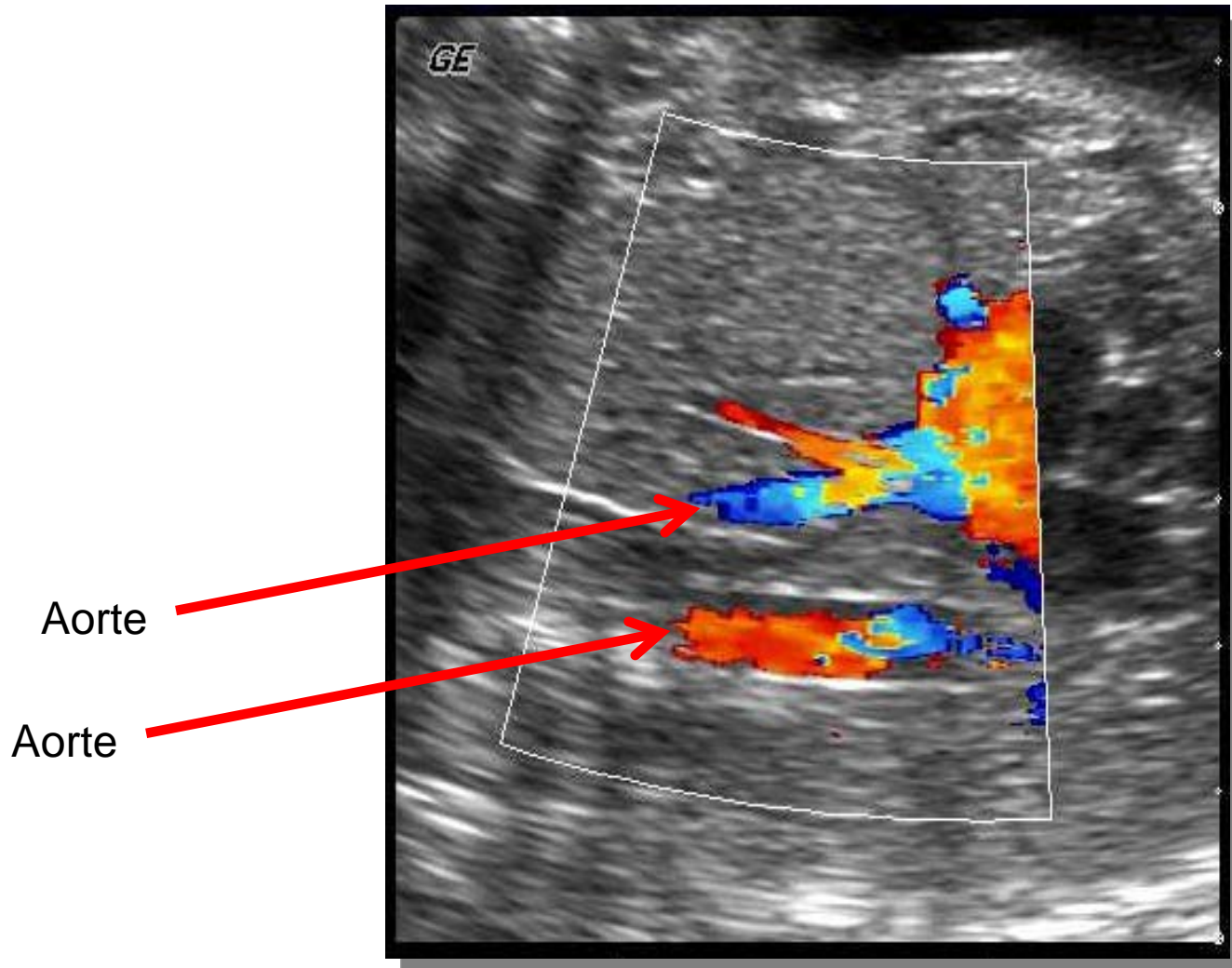
NB: Si cette mesure a été réalisée avant 35-36SA elle traduit une augmentation pathologique de la vitesse et donc une probable anémie foetale.

Accueil

Doppler du canal d'Arantius : Principe

- Ce doppler se perturbe lors d'anomalie de la fonction cardiaque, telle qu'elle peut survenir dans certaines malformations ou troubles hémodynamique, ou lors du stade ultime d'adaptation à un trouble de la croissance.
- Sa perturbation précède de peu la mort foétale in utero et un doppler pathologique au canal d'Arantius (ou Ductus Venosus) constitue fréquemment une indication d'extraction.
- Il nécessite une technique rigoureuse et a peu d'indication en urgence.
- Il doit être réalisé avec une petite fenêtre, dans la zone d'aliasing.

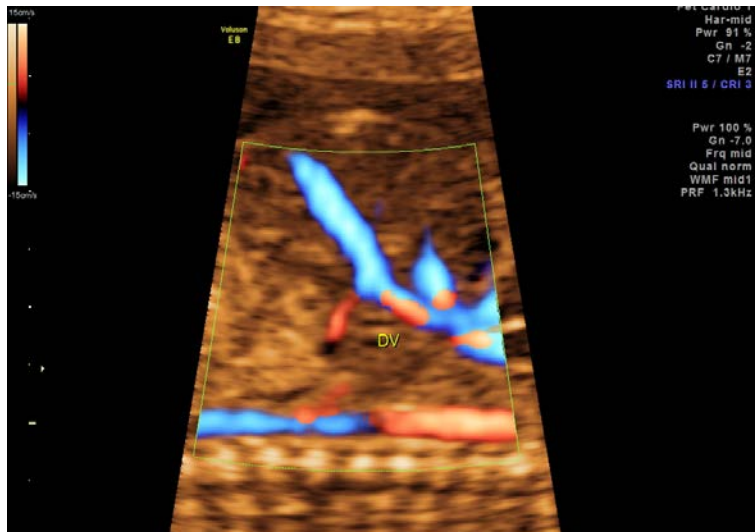
Doppler du canal d'Arantius : Technique. Exemple d'une coupe parasagittale



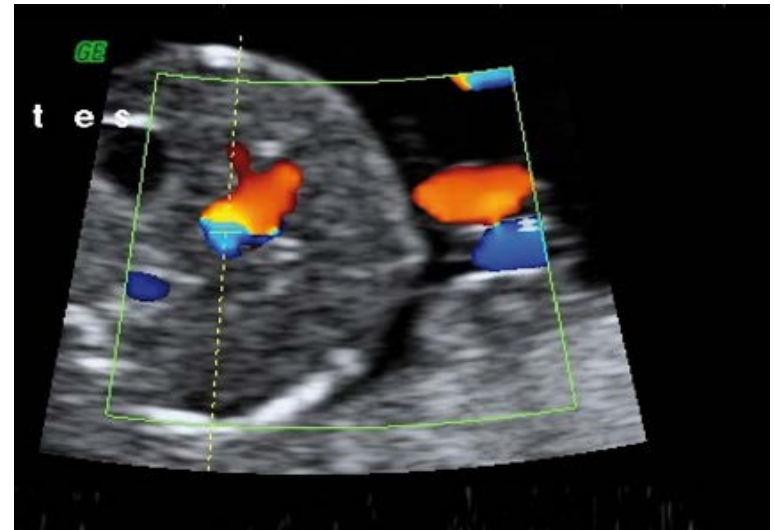
Accueil

Doppler du canal d'Arantius: Exemple

En parasagittal

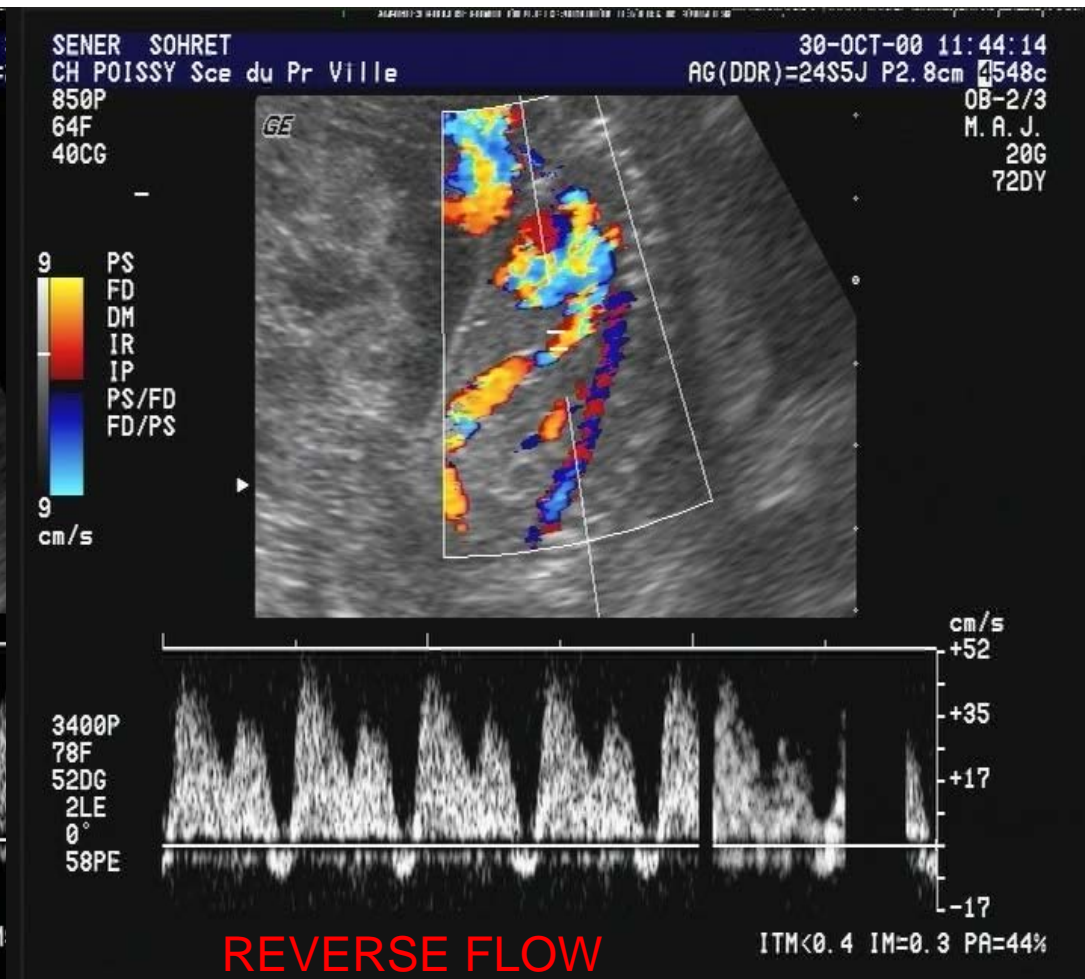
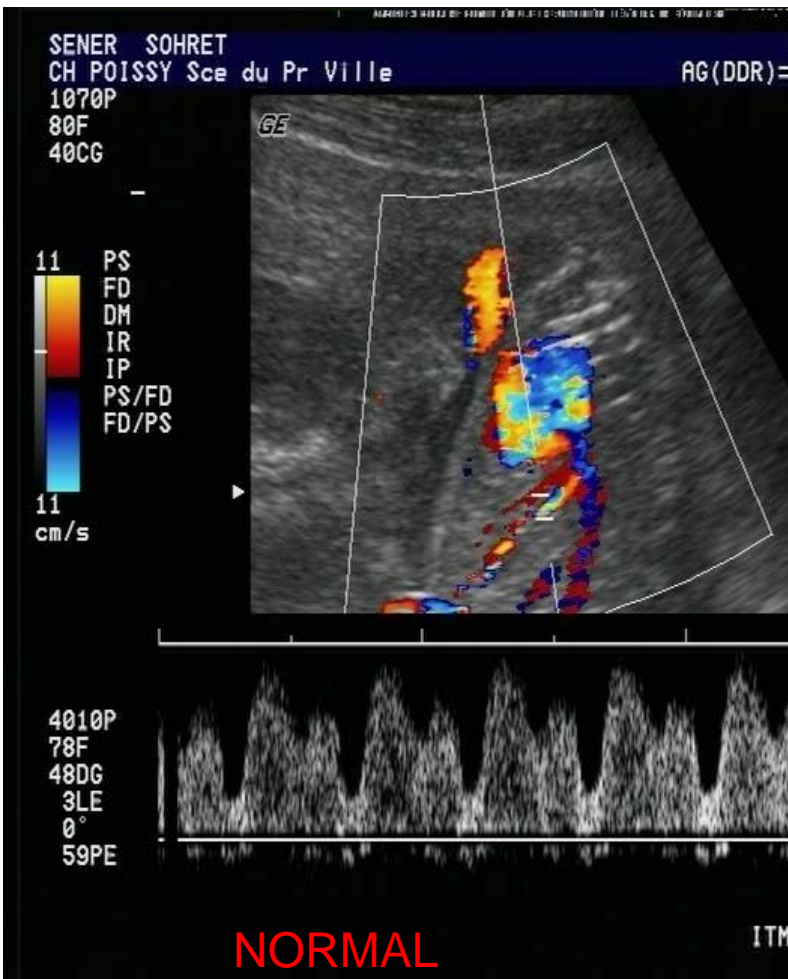


En axial



Accueil

Doppler du canal d'Arantius: Exemples

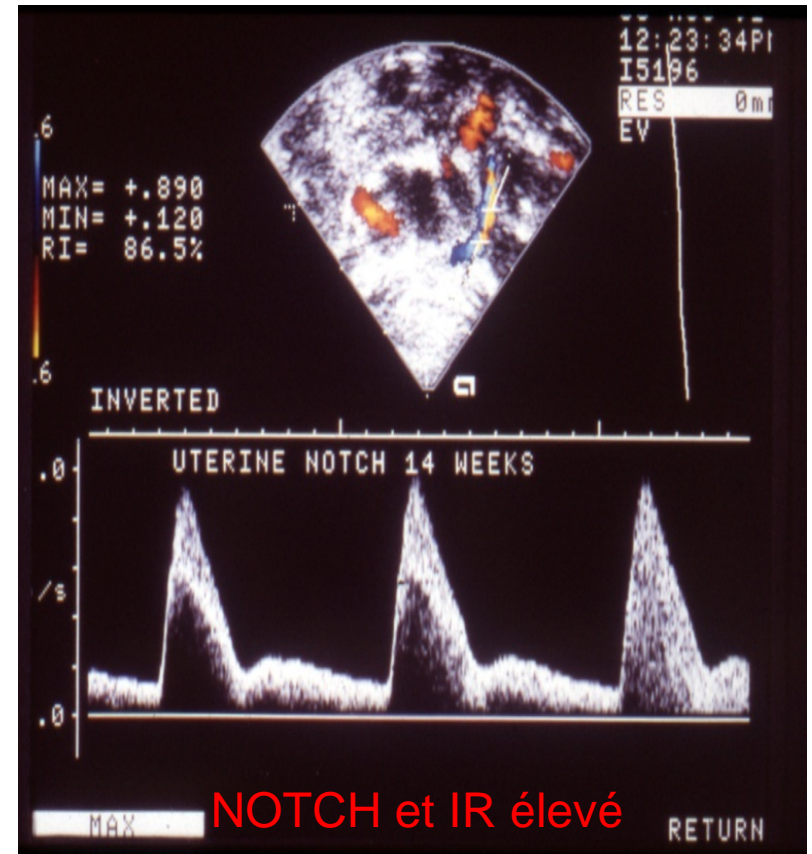
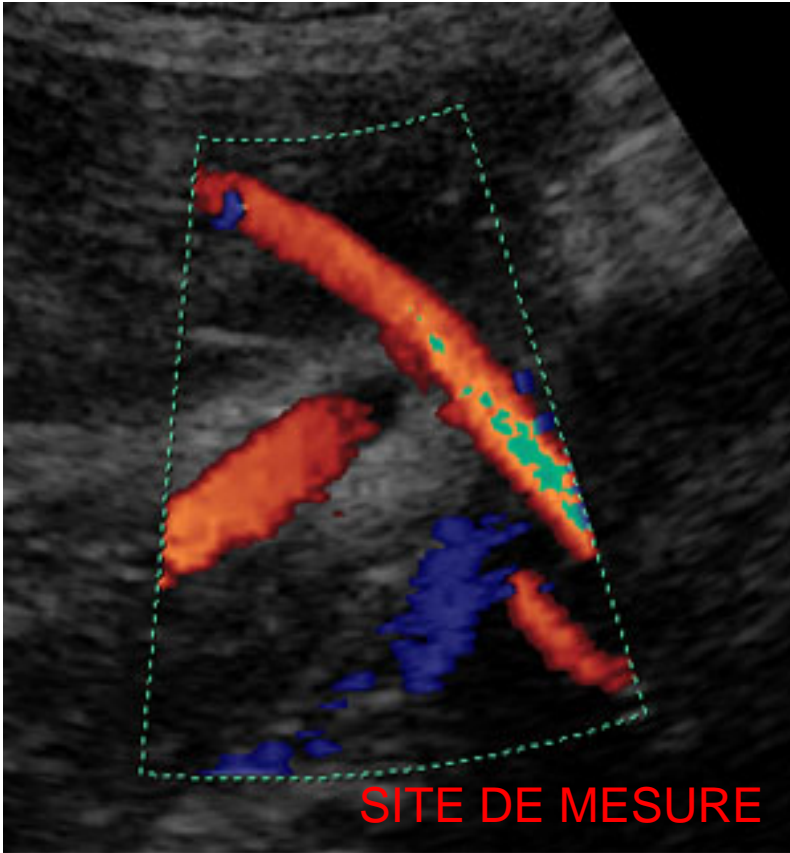


Accueil

Doppler utérin: technique

- Le doppler uterin reflète l'invasion trophoblastique et placentaire.
- Lorsque cette invasion est suboptimale, le doppler uterin conserve des index élevés et/ou des notchs.
- Lorsque ce Doppler est perturbé, il indique un risque augmenté de pathologies vasculaires de la grossesse (RCIU, pré-éclampsie...) mais étant peut spécifique, la grossesse peut se dérouler parfaitement bien.
- En présence d'un RCIU, la perturbation de ce Doppler est en faveur de son origine vasculaire.
- Il est réalisé à proximité de la « bifurcation » avec l'artère iliaque externe.

Doppler utérin: Exemples



Accueil