

Examen des annexes: indication

- L' examen des annexes est indispensable
 - Douleur latéro utérine aigue car Kyste= risque de torsion
 - Suspicion de GEU (**lien**)

- L' examen des annexes est « un bonus » dans le cadre de l' urgence
 - **Sans douleur latéro utérine ni suspicion de GEU**
 - Occasion de s' entrainer à voir

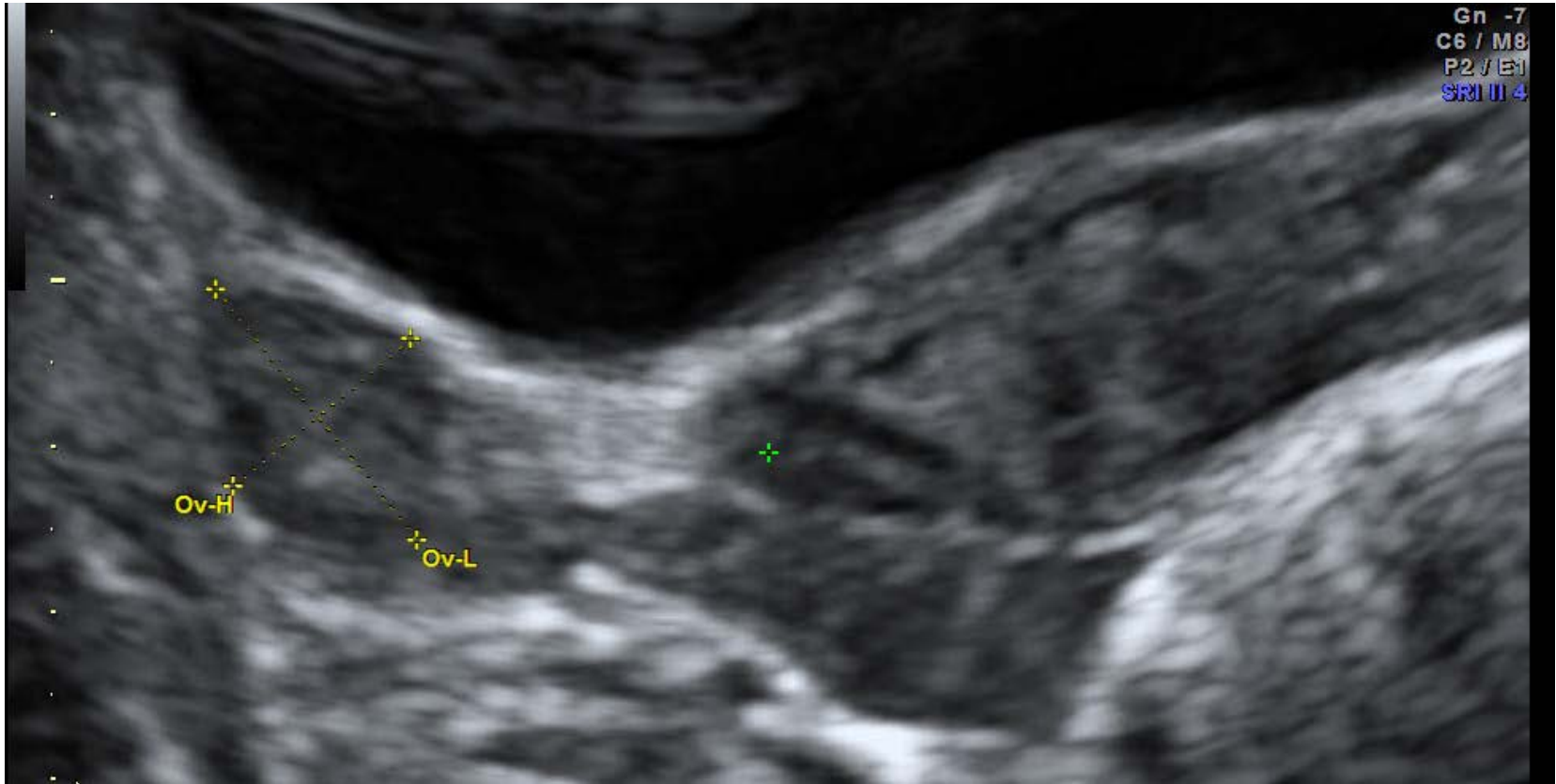
Examen des annexes: technique (1)

- Voie abdominale
 - **Utile pour ne pas méconnaître une grosse masse**
- Voie vaginale
 - **Voie habituelle pour voir les annexes**

Examen des annexes: voie abdominale

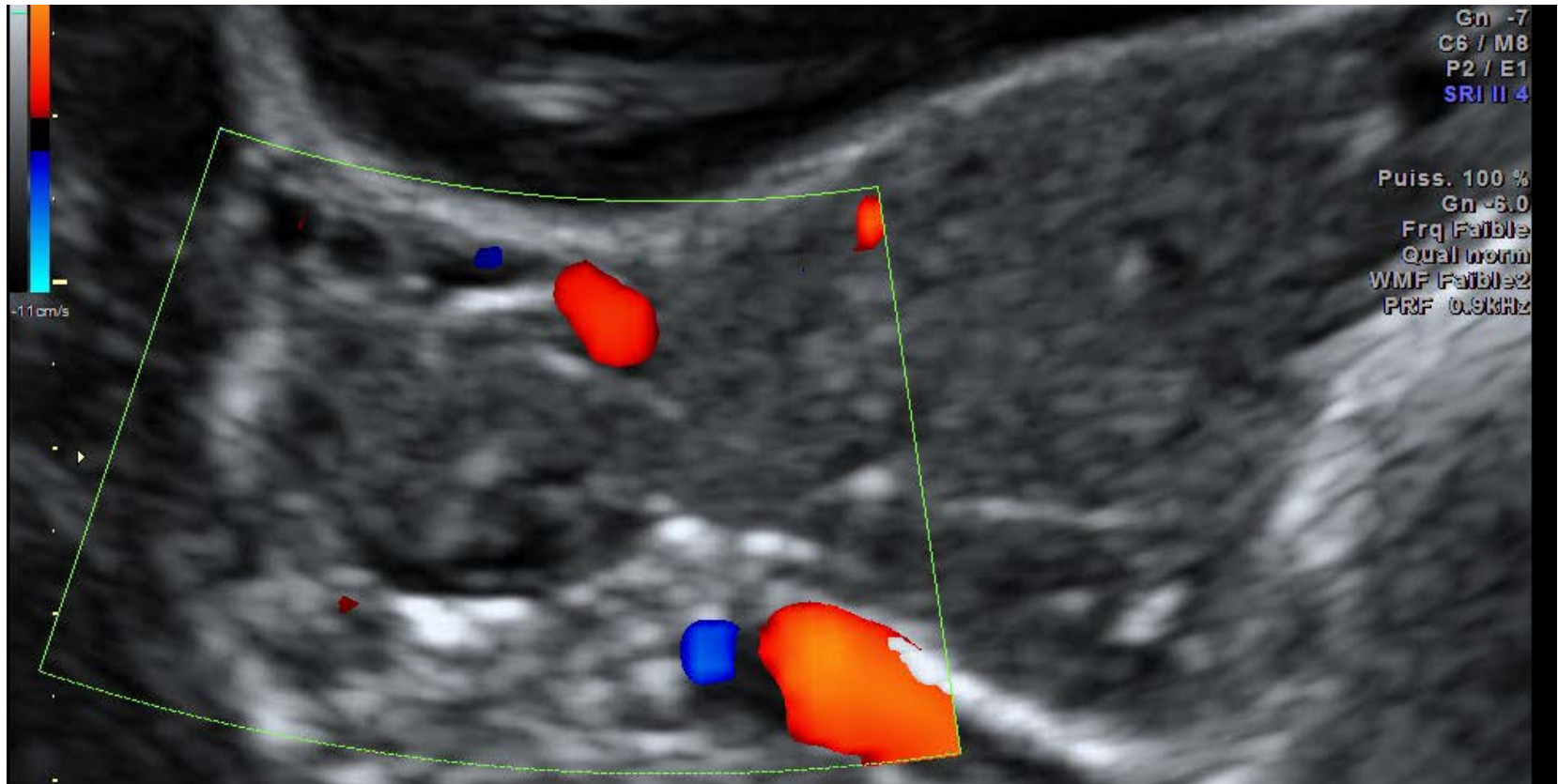
Accueil

Voie abdominale ovaire droit coupe transversale



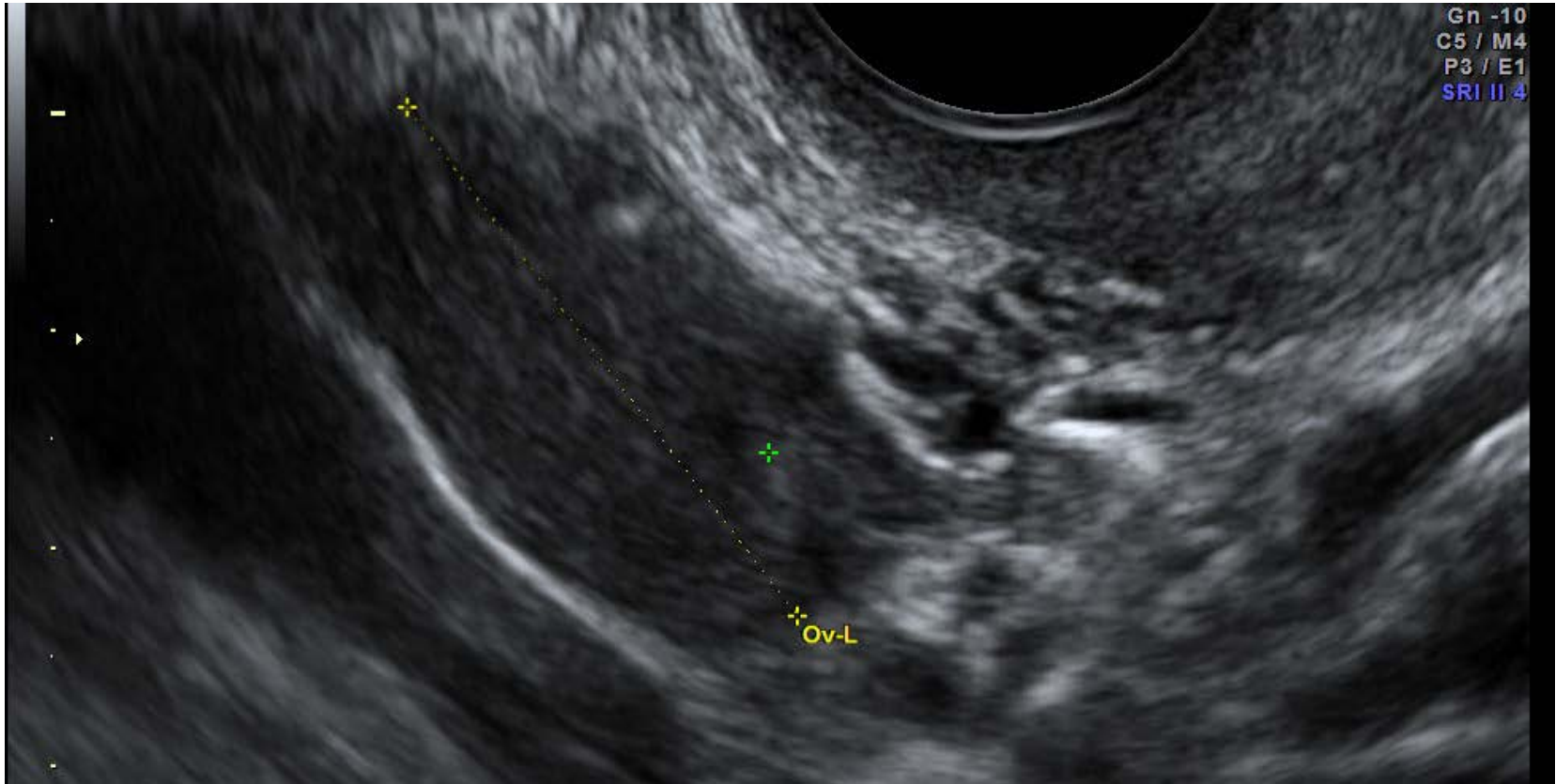Accueil

Voie abdominale ovaire droit coupe transversale doppler couleur



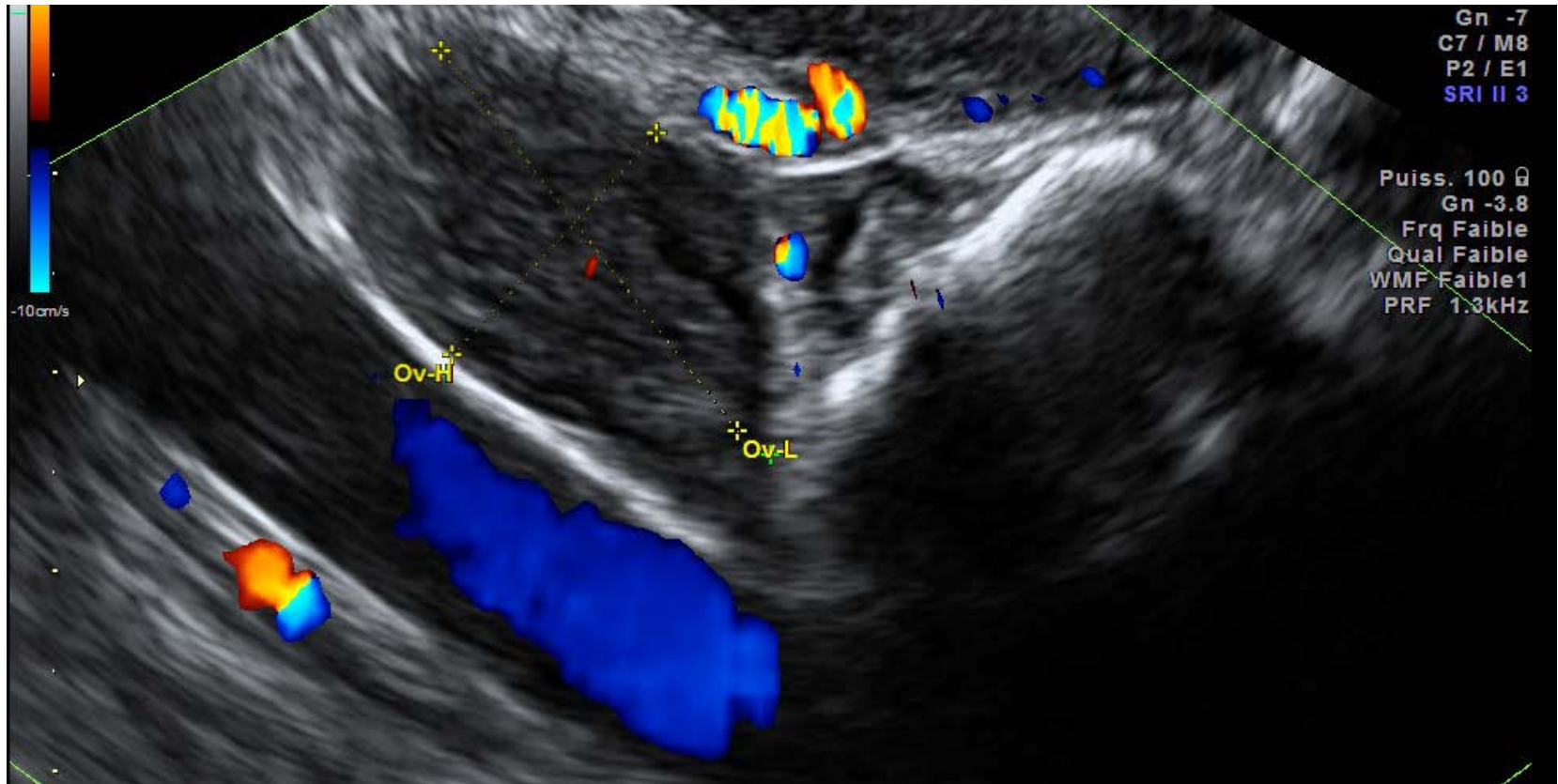
Accueil

Voie vaginale ovaire droit



Accueil

Voie vaginale ovaire droit



Accueil

Examen des annexes: voie vaginale

- Ligne médiane
- Déplacement latéral –mettre vidéo
- Repérage des gros vaisseaux
- Confirmation éventuelle en couleur
- Reconnaître l'ovaire

Examen des annexes : interprétation

- Image latéro utérine qui fait mal = torsion possible
→ **Appel du senior**
- Contexte de suspicion de GEU
→ **Appel du senior**
- Découverte d'une image inattendue
→ **Prudence verbale. Faire contrôler sans urgence.**
- Pas d'anomalie vue: conclusion en rapport avec ce que vous avez réellement imagé:
 - **Pas de masse annexielle vue**
 - **Ovaire D/G de taille et d'échostructure habituelle (si imagé et mesuré)**