

RECOMMANDATIONS DE BONNE PRATIQUE

MALADIES TROPHOBLASTIQUES GESTATIONNELLES
(Môles hydatiformes et tumeurs trophoblastiques gestationnelles)

DIAGNOSTIC ET PRISE EN CHARGE

TEXTE DES RECOMMANDATIONS

Avril 2010

Ces recommandations professionnelles ont reçu le label conjoint INCa-HAS. Ce label signifie que les recommandations ont été élaborées selon les procédures et les règles méthodologiques préconisées par l'INCa et la HAS. Toute contestation sur le fond doit être portée directement auprès des Sociétés promotrices

Introduction

Ces recommandations de bonne pratique portent sur le diagnostic et le traitement de la maladie trophoblastique gestationnelle (MTG), qui comprend les môles hydatiformes (MH) et les tumeurs trophoblastiques gestationnelles (TTG).

Il existe une hétérogénéité des pratiques dans la prise en charge de ces maladies. Les objectifs de ce travail sont :

- d'harmoniser les critères du diagnostic et les modalités du traitement, tant pour les MH que pour les TTG ;
- de préciser les facteurs pronostiques des TTG afin d'adapter les traitements en conséquence (risque faible ou risque élevé).

Les résultats attendus sont la diminution de la morbidité, ainsi que la diminution des risques de « sur-traitement et sous-traitement » de ces tumeurs.

Les niveaux de preuve et les grades utilisés dans ces recommandations sont ceux de la Haute Autorité de Santé (HAS).

Ces recommandations sont destinées aux gynécologues, obstétriciens, oncologues, anatomopathologistes, biologistes et radiologues. Elles sont également destinées aux médecins généralistes et aux sages-femmes qui sont impliqués ou sollicités lors de la déclaration de grossesse, du postpartum ou postabortum ou lors de la surveillance d'une grossesse ultérieure.

1. Définitions

La MTG regroupe des affections ayant une expression clinique, biologique et un potentiel métastatique très variables.

La MTG regroupe :

- des entités bénignes, môles complètes (MHC) et partielles (MHP) ;
- des entités cliniquement malignes appelées TTG, qui incluent :
 - certaines môles invasives,
 - les choriocarcinomes,
 - les tumeurs trophoblastiques du site d'implantation (TTSI) et les tumeurs trophoblastiques épithélioïdes (TTE).

Les TTG ont un fort potentiel métastatique et sont mortelles en l'absence de traitement.

2. Prise en charge de la môle hydatiforme

2.1. Diagnostic d'une môle hydatiforme

Le diagnostic est habituellement fait au premier trimestre de la grossesse. Des métrorragies inexpliquées lors du premier trimestre de la grossesse doivent faire évoquer le diagnostic de MH.

Diagnostic radiologique et biologique

Au cours du premier trimestre de la grossesse, l'échographie pelvienne endovaginale est le seul examen d'imagerie recommandé pour établir le diagnostic de MH. Il n'est pas recommandé de réaliser un doppler des artères utérines ou un doppler couleur chez ces patientes (accord professionnel).

Devant toute suspicion échographique de MH, il est recommandé de réaliser un dosage d'hCG (gonadotrophine chorionique humaine) totale sérique (hCG dimérique + chaînes β libres¹). En revanche, le dosage d'hCG après un accouchement normal ou une IVG n'est pas recommandé (accord professionnel).

¹ Le dosage des chaînes β libres par une technique sensible, référencée par l'AFSSAPS pour le suivi des MTG est recommandé (accord professionnel).

Diagnostic histopathologique

Compte tenu des difficultés rencontrées pour établir le diagnostic de MH dans sa présentation paucisymptomatique, il est recommandé que tous les produits de conception obtenus après évacuation (médicale ou chirurgicale) d'une grossesse arrêtée ou d'une fausse-couche spontanée donnent lieu à un examen histologique (accord professionnel). En l'absence de produit d'aspiration disponible, il est recommandé de réaliser un dosage d'hCG totale sérique à distance de la fin de ce type de grossesse pour s'assurer de sa normalisation (accord professionnel).

Le diagnostic histopathologique de la môle hydatiforme étant difficile, il est recommandé que les lames soient systématiquement relues par un anatomopathologiste référent (grade C). L'usage d'une fiche standardisée est recommandé (accord professionnel).

Bilan d'extension

Il n'y a pas d'indication à réaliser un bilan d'extension lors du diagnostic de MH.

2.2. Comment évacuer une môle hydatiforme ?

Le traitement des MH complètes (MHC) ou partielles (MHP) repose sur une évacuation utérine par aspiration faite sous contrôle échographique afin d'assurer une évacuation utérine la plus complète possible et de diminuer le risque de perforation (grade C).

L'évacuation utérine par curette mousse n'est pas recommandée (accord professionnel).

Le faible niveau de preuve des études publiées ne permet pas de formuler de recommandations concernant la préparation cervicale par prostaglandines avant une aspiration ou l'utilisation systématique d'utérotoniques lors de l'évacuation.

Dans l'éventualité d'un utérus volumineux (atteignant l'ombilic), il est recommandé de prévoir :

- une voie d'abord veineuse de bon calibre ;
- des concentrés érythrocytaires ;
- une laparotomie ou une coelioscopie (grade C).

L'indication d'une hystérectomie est une option qui peut être évoquée et discutée avec les patientes présentant une môle avérée dès lors que la patiente considère comme accompli son projet parental (accord professionnel). L'hystérectomie ne dispense pas de la surveillance ultérieure du taux d'hCG totale sérique (grade C). Il n'est pas justifié d'effectuer une ovariectomie en cas d'hystérectomie pour MH (grade C).

En l'absence de complications (rupture hémorragique, torsion), les kystes lutéiniques associés aux MH ne justifient aucune intervention et disparaissent spontanément après l'évacuation utérine (grade C).

Une injection d'immunoglobulines anti-D doit être effectuée chez les femmes Rhésus négatif (grade C).

2.3. Suivi d'une môle hydatiforme après évacuation (cf. figure 1)

Surveillance échographique

Il est recommandé de réaliser une échographie pelvienne endovaginale dans les 15 jours après l'évacuation initiale pour éliminer le diagnostic de rétention (accord professionnel).

Une deuxième évacuation utérine systématique n'est pas recommandée en l'absence de métrorragies et/ou de rétention échographique (grade C).

En cas de rétention avérée à l'échographie (diamètre antéropostérieur supérieur à 17 mm), il est recommandé de réaliser une seconde évacuation (accord professionnel).

Il n'est pas recommandé de pratiquer une troisième aspiration en raison de l'augmentation du risque de synéchies (grade C).

La réalisation d'échographies pelviennes endovaginales supplémentaires est recommandée en cas de reprise des saignements et/ou de l'évolution anormale des hCG (grade B).

Surveillance biologique

Dans le suivi d'une MH, un dosage hebdomadaire d'hCG totale sérique est recommandé jusqu'à négativation confirmée sur 3 dosages successifs (grade C).

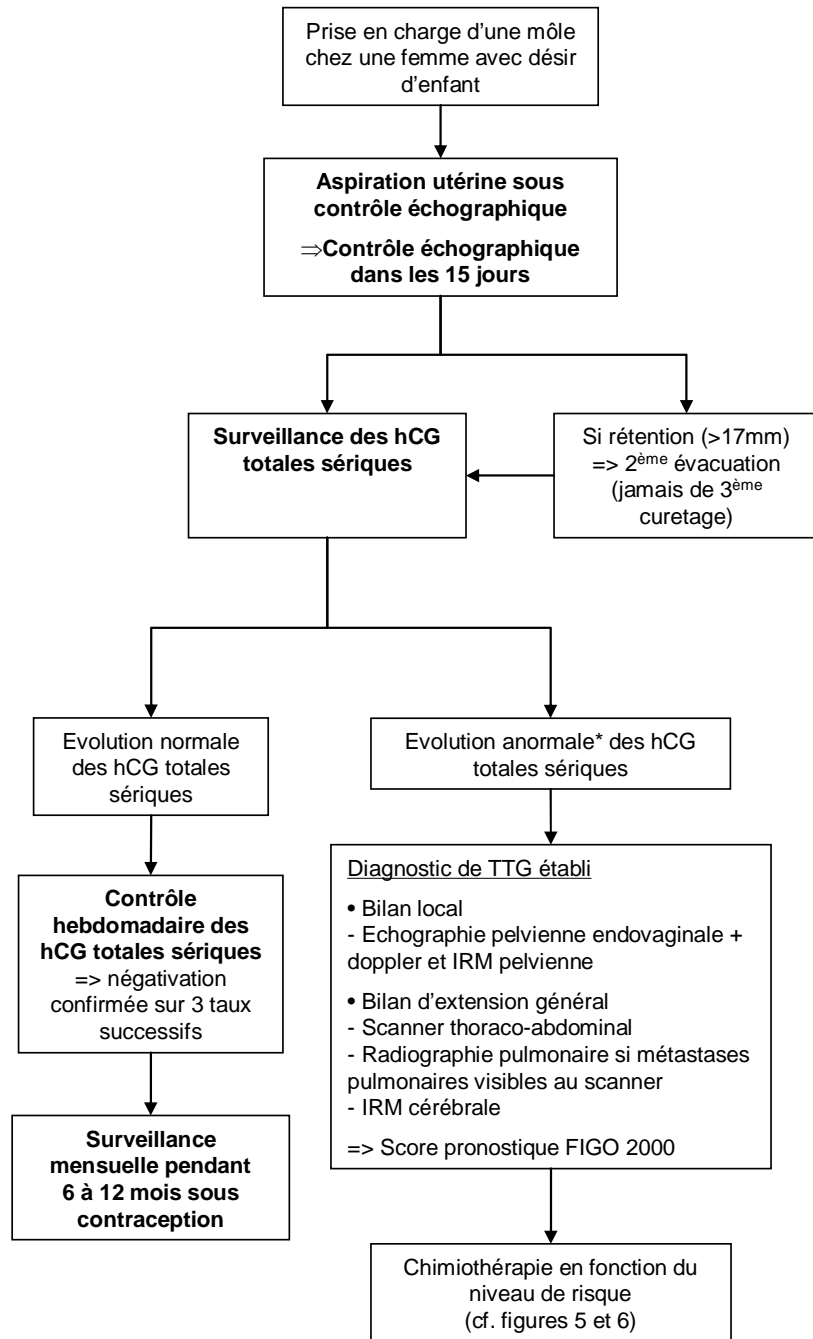
Après négativation, un dosage mensuel d'hCG totale sérique peut être proposé selon le calendrier suivant (accord professionnel) :

- pendant 6 mois en cas de MHP ;
- pendant 12 mois en cas de MHC ;
- pendant 6 mois en cas de MHC au cours desquelles l'hCG totale sérique se négative en moins de 8 semaines.

Pour suivre la régression du taux d'hCG (sur une courbe semi-logarithmique), il est indispensable que les dosages soient réalisés par la même technique et si possible dans le même laboratoire (accord professionnel).

La décroissance de façon régulière du taux d'hCG totale sérique dispense de tout examen d'imagerie complémentaire (accord professionnel).

Figure 1. Prise en charge d'une môle hydatiforme



* Soit un plateau (variation <10%) des valeurs d'hCG sur au moins 4 dosages hebdomadaires successifs durant une période de 3 semaines (J1, 7, 14 et 21), soit une augmentation (accroissement d'au moins 10%) sur au moins 3 dosages successifs hebdomadaires sur une période de 2 semaines (J1, 7 et 14), soit la persistance d'hCG détectable plus de 6 mois après évacuation.

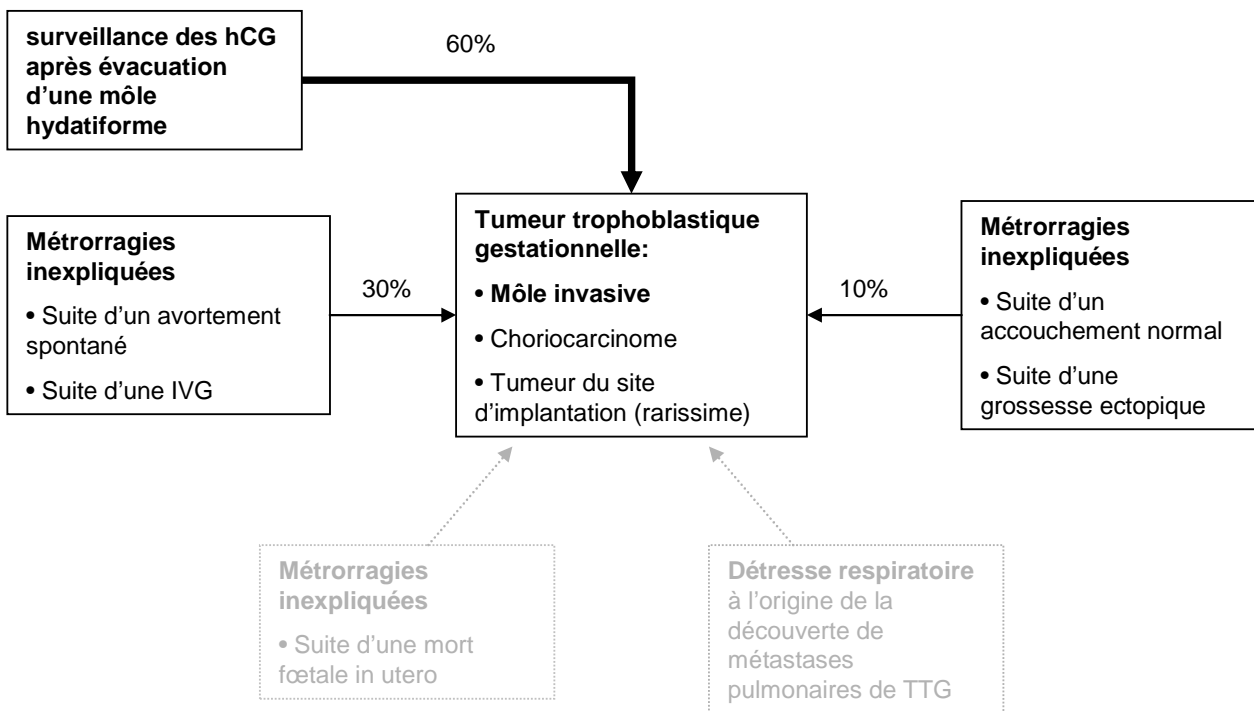
3. Prise en charge des tumeurs trophoblastiques gestationnelles

3.1. Circonstances de découverte d'une tumeur trophoblastique gestationnelle

Les TTG peuvent être observées après n'importe quelle grossesse. Les signes révélateurs sont principalement (cf. figure 2) :

- l'absence de normalisation ou la réascension des taux d'hCG totale sérique après évacuation d'une MH partielle ou complète (plus de 60 % des cas) ;
- des métrorragies persistantes inexplicables à distance d'un avortement spontané ou après une IVG (environ 30 % des cas) ; le diagnostic est alors fondé sur l'échographie pelvienne et un dosage d'hCG totale sérique ;
- très occasionnellement, le diagnostic est suspecté devant des métrorragies inexplicables dans les semaines ou dans les mois suivant un accouchement normal ou une grossesse ectopique (environ 10 % des cas) ;
- exceptionnellement, le diagnostic peut être suspecté devant des manifestations thoraciques par la découverte de métastases pulmonaires, dont la présence chez une femme en période d'activité génitale doit faire pratiquer un dosage d'hCG.

Figure 2. Circonstance de découverte d'une TTG



3.2. Diagnostic de tumeur trophoblastique gestationnelle

Le dosage d'hCG totale sérique est recommandé pour rechercher une TTG :

- dans les suites d'une MH connue (grade C) ;
- au décours d'une grossesse, connue ou fortement suspectée, quelle que soit son issue, devant toute métrorragie persistant plus de 6 semaines (grade C) ;
- devant toute patiente en âge de procréer présentant des métastases (pulmonaires, hépatiques, cérébrales, rénales ou vaginales) sans cancer primitif connu (accord professionnel).

Critères diagnostiques de TTG

Les critères diagnostiques retenus sont ceux proposés en 2000 par le *FIGO Oncology Committee* (FIGO, 2002). Ils reposent sur un consensus d'experts. Le diagnostic d'une TTG post-molaire est porté sur l'un des critères suivants :

- existence d'un plateau (variation inférieure à 10 %) des valeurs d'hCG sur au moins 4 dosages hebdomadaires successifs durant une période de 3 semaines (jours 1, 7, 14 et 21) (cf. figure 3) ;
- existence d'une augmentation (accroissement d'au moins 10 %) des valeurs d'hCG sur au moins 3 dosages successifs hebdomadaires sur une période de 2 semaines (jours 1, 7 et 14) (cf. figure 4) ;
- persistance d'hCG détectable plus de 6 mois après évacuation ;
- diagnostic histologique de choriocarcinome.

Le diagnostic d'une TTG dans les suites d'une grossesse non molaire reste difficile et est évoqué devant l'association (accord professionnel) :

- de métrorragies inexplicables persistantes au-delà de 6 semaines dans les suites d'une grossesse, connue ou fortement suspectée, quelle que soit son issue ;
- de métastases sans cancer primitif connu ;
- d'un taux élevé d'hCG totale sérique (en ayant exclu une nouvelle grossesse) ;
- d'un diagnostic histologique de choriocarcinome.

Figure 3. Critère minimal de stagnation des hCG totales sériques pour le diagnostic de TTG après évacuation d'une môle

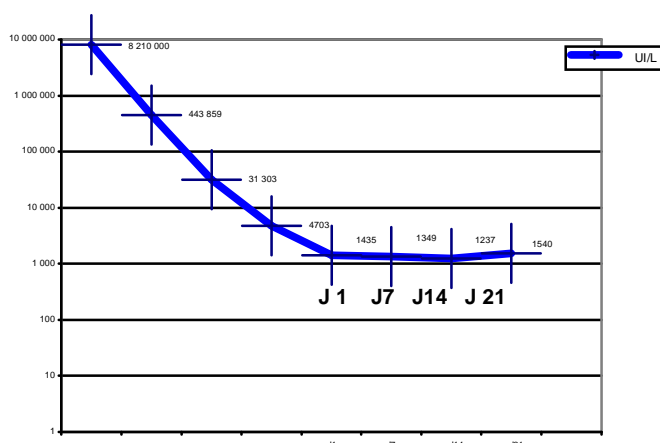
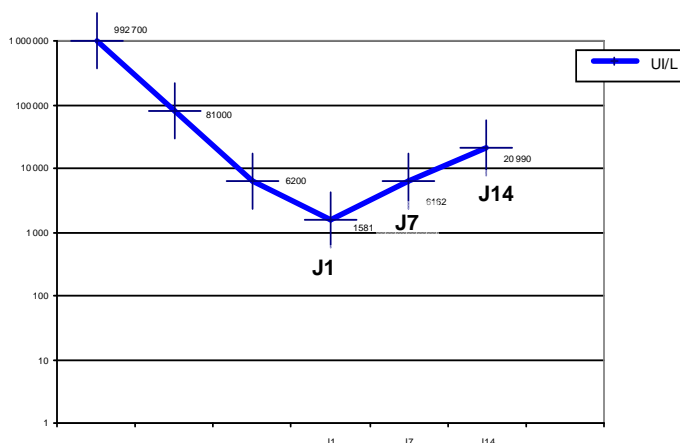


Figure 4. Critère minimal d'augmentation des hCG totales sériques pour le diagnostic de TTG après évacuation d'une môle



Dispositif d'annonce de la maladie

Le diagnostic devra être annoncé à la patiente conformément aux préconisations du dispositif d'annonce² et lui apporter les informations nécessaires afin qu'elle participe activement à sa prise en charge.

3.3. Bilan d'extension des tumeurs trophoblastiques gestationnelles

Une fois le diagnostic de TTG posé, il est recommandé d'en évaluer l'extension, qui conditionne le pronostic (score de la FIGO, 2000) :

- Extension locale : il est recommandé de réaliser une échographie pelvienne endovaginale, si possible accompagnée d'un doppler couleur (grade C) ;
- Extension locorégionale : l'IRM pelvienne est recommandée (grade B) ;
- Extension à distance :
 - recherche de métastases pulmonaires par scanner thoracique (grade C). S'il révèle des métastases, la radiographie pulmonaire est recommandée afin de les dénombrer et les mesurer pour établir le score FIGO 2000 (grade C),
 - recherche des métastases hépatiques par scanner abdominal (grade B) et des métastases cérébrales par IRM cérébrale ou à défaut par scanner (grade C), que des métastases pulmonaires aient été identifiées ou pas (accord professionnel).

Classification pronostique FIGO 2000

Les spécificités de ces maladies conduisent à proposer des indications thérapeutiques en fonction du score pronostique (niveau de risque) et ne tiennent pas compte du stade anatomique.

La classification pronostique FIGO 2000 (cf. tableau 1) est celle adoptée par tous les grands centres pour les TTG :

- tumeur à bas risque : score ≤ 6 avec présence ou non de métastases ;
- tumeur à haut risque : score ≥ 7 avec présence ou non de métastases.

La classe des tumeurs à risque intermédiaire a été supprimée.

² Recommandations nationales pour la mise en œuvre du dispositif d'annonce du cancer dans les établissements de santé. Novembre 2005. Disponible sur www.e-cancer.fr.

Tableau 1. Classification pronostique FIGO 2000

Score ^a	0	1	2	4
Âge (ans)	< 40	≥ 40		
Grossesse précédente	Môle hydatiforme	Avortement	Grossesse à terme	
Intervalle ^c : Grossesse précédente - Début de chimiothérapie (mois)	< 4	4 - 6	7 - 12	≥ 13
hCG totale sérique (UI/L)	< 10 ³	10 ³ - < 10 ⁴	10 ⁴ - < 10 ⁵	≥ 10 ⁵
Taille tumorale la plus grande incluant l'utérus		3 - < 5 cm	≥ 5 cm	
Site des métastases	poumon	rate, rein	tube digestif	cerveau, foie
Nombre de métastases identifiées ^d	0	1 - 4	5 - 8	> 8
chimiothérapie antérieure	Non		Echec de monochimiothérapie	Echec de polychimiothérapie
Score total ^b : ≤ 6 = TTG à bas risque ; ≥ 7 = TTG à haut risque				

^a Les tumeurs du site d'implantation sont exclues de ce score.

^b Le score total est obtenu en additionnant les scores individuels de chaque variable pronostique.

^c L'intervalle est le temps (en mois) séparant la date de l'avortement (molaire ou non) ou de l'accouchement (normal ou non) précédent et la date de début de la chimiothérapie.

^d Compter toutes les métastases et non les sites. Le dénombrement des métastases pulmonaires se fait sur la radiographie pulmonaire et non sur la tomographie.

3.4. Traitement des tumeurs trophoblastiques gestationnelles à bas risque (cf. figure 5)

► La prise en charge des TTG à bas risque repose sur un traitement par monochimiothérapie, dont la toxicité est relativement faible. Le taux de guérison après traitement est proche de 100 %.

Le méthotrexate (MTX) en monochimiothérapie est le traitement de première ligne de référence des TTG à bas risque (grade B). Le protocole recommandé est :

- MTX 1 mg/kg J1, J3, J5, J7 en intramusculaire (IM) et folinate de calcium (acide folinique) 0,1 mg/kg en IM ou 10 mg per os J2, J4, J6, J8 ;
- Dans ce schéma le J1 revient tous les 14 jours ;
- En cas de contre-indication ou d'intolérance au MTX, l'actinomycine D en monothérapie est recommandée (grade C).

En cas d'échec du traitement par le MTX :

- lorsque le taux d'hCG totale sérique est inférieur ou égal à 500 UI/L au moment de la mise en route du traitement, l'utilisation de l'actinomycine D en monothérapie est recommandée (grade C) ;
- lorsque le taux d'hCG totale sérique est supérieur à 500 UI/L, le recours à une polychimiothérapie est recommandé (grade C).

► La chirurgie n'est pas recommandée en première intention dans le traitement des TTG à bas risque (grade C). L'hystérectomie peut néanmoins s'envisager avant une éventuelle chimiothérapie en cas de TTG non métastatique chez une patiente après accomplissement de son projet parental (accord professionnel).

► Les complications hémorragiques graves des TTG peuvent justifier (accord professionnel) :

- une embolisation si elle est techniquement possible ;
- une hystérectomie d'hémostase.

3.5. Traitement des tumeurs trophoblastiques gestationnelles à haut risque (cf. figure 6)

► La prise en charge des TTG à haut risque repose sur un traitement par polychimiothérapie (grade C). Le taux de guérison après traitement est d'environ 80 %.

Deux types de protocoles sont utilisables en première intention (grade C) :

- les protocoles à base de MTX (EMA-CO : étoposide, MTX, actinomycine D, cyclophosphamide, vincristine), qui ont été les plus publiés ;
- les protocoles à base de cisplatine, publiés dans la littérature avec des effectifs restreints, mais qui peuvent être proposés, notamment en cas de contre-indication au MTX.

En cas de TTG avec métastases cérébrales d'emblée :

- il est recommandé d'utiliser un protocole à base de MTX (grade C), de préférence avec augmentation de la dose de MTX délivrée (EMA-CO fortes doses) en l'associant à du MTX intrathécal (grade C) ;
- il n'est pas recommandé d'y associer une irradiation cérébrale (grade C).

Après échec d'un protocole initial à base de cisplatine sans MTX, il est recommandé d'utiliser une association à base de MTX à fortes doses type EMA-CO (accord professionnel).

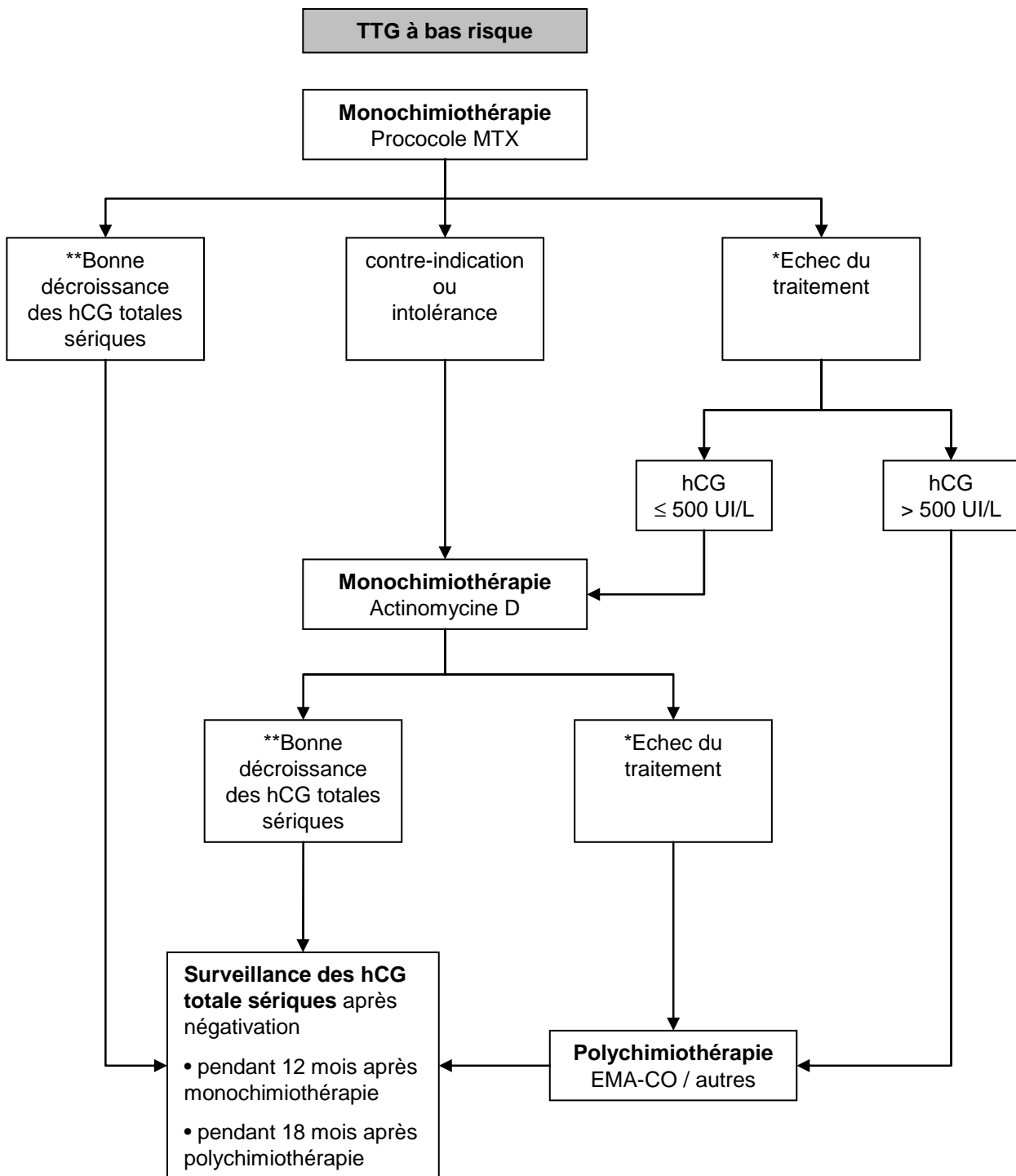
La chirurgie des métastases n'a que des indications exceptionnelles (accord professionnel). Après négativation du taux d'hCG totale sérique, la persistance à l'imagerie de nodules pulmonaires n'est pas une indication à opérer ces lésions (grade C).

3.6. Suivi des tumeurs trophoblastiques gestationnelles après traitement

Dans le suivi d'une TTG après chimiothérapie, il est recommandé de réaliser (accord professionnel) :

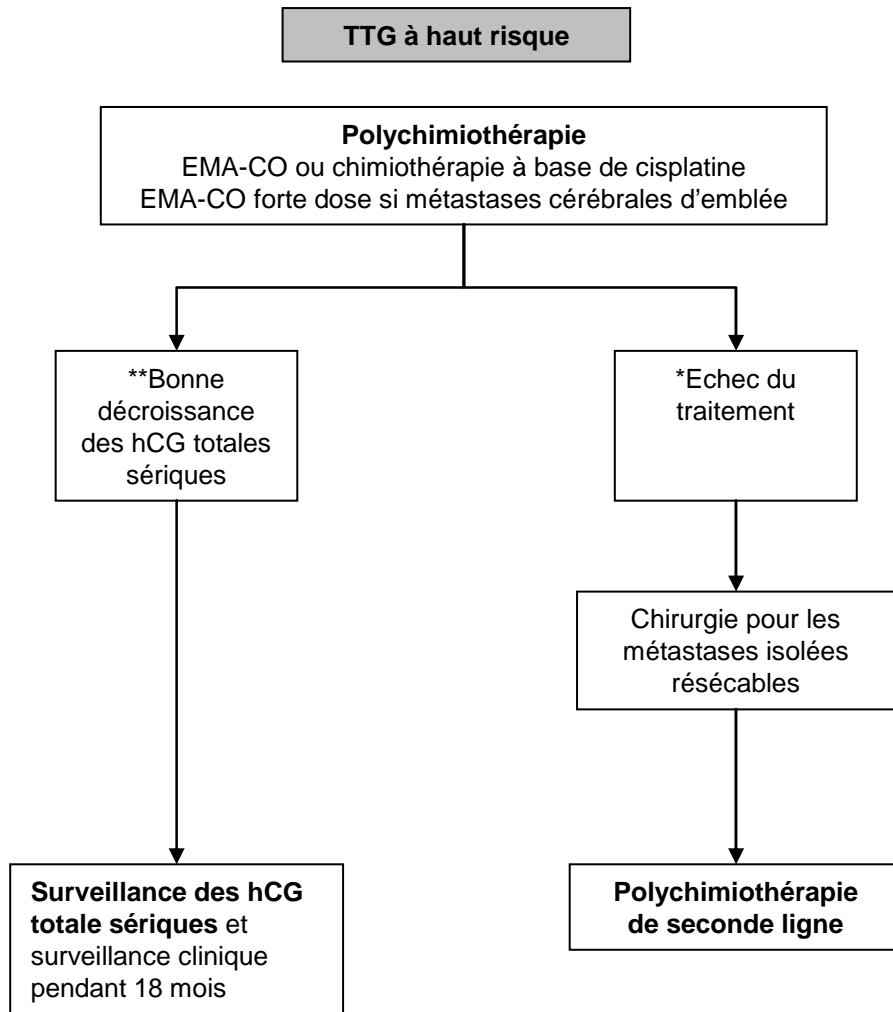
- un dosage hebdomadaire d'hCG totale sérique pendant 8 semaines,
- puis tous les 15 jours pendant les 8 semaines suivantes ;
- puis tous les mois au-delà de la 16^e semaine après traitement, pendant :
 - 12 mois pour les TTG à bas risque,
 - 18 mois pour les TTG à haut risque.

Figure 5. Traitement par chimiothérapie des tumeurs trophoblastiques à bas risque



*Stagnation ou augmentation du taux d'hCG totales sériques après au moins deux cycles consécutifs de chimiothérapie, soit après 4 à 6 semaines en fonction du protocole utilisé.
 **La diminution des hCG d'au moins 10% à chaque dosage hebdomadaire définit leur « bonne » décroissance.

Figure 6. Traitement par chimiothérapie des tumeurs trophoblastiques à haut risque



*Stagnation ou augmentation du taux d'hCG sériques après au moins deux cycles consécutifs de chimiothérapie, soit après 4 à 6 semaines en fonction du protocole utilisé.

**La diminution des hCG d'au moins 10% à chaque dosage hebdomadaire définit leur « bonne » décroissance.

4. Contraception et maladie trophoblastique gestationnelle

Une contraception après évacuation d'une grossesse molaire est recommandée (grade C).

Après évacuation d'une môle, il n'y a pas de contre-indication avérée à la pose d'un dispositif intra-utérin, après s'être assuré de l'absence de rétention, de la bonne involution utérine et de l'absence des contre-indications habituelles (accord professionnel).

5. Fertilité et grossesse après maladie trophoblastique gestationnelle

Après une MH, une nouvelle grossesse est habituellement envisageable (accord professionnel) :

- après 6 mois de dosages négatifs d'hCG totale sérique en cas de MHP ;
- après 12 mois de dosages négatifs d'hCG totale sérique en cas de MHC ;
- après 6 mois pour les MHC lorsque les dosages d'hCG totale sérique se négativent en 8 semaines ou moins.

Après une TTG, une grossesse est habituellement envisageable (accord professionnel) :

- après 12 mois de dosages négatifs d'hCG totale sérique en cas de TTG à bas risque ;
- après 18 mois de dosages négatifs d'hCG totale sérique en cas de TTG à haut risque.

Si une grossesse survient avant cette période, le diagnostic de récurrence de la TTG peut être gêné par la survenue de cette grossesse. Il est recommandé d'explorer tout saignement anormal ou signe systémique lors de cette grossesse pour éliminer une récurrence de la TTG (accord professionnel).

Lors d'une grossesse ultérieure après MH ou TTG, il est recommandé d'effectuer (accord professionnel) :

- une échographie endovaginale vers 8 semaines d'aménorrhée ;
- un examen histologique du placenta après l'accouchement ;
- un dosage d'hCG totale sérique 3 mois après la fin de la grossesse quelle qu'en soit l'issue.

Il est recommandé d'informer la patiente et son médecin traitant de cette surveillance à effectuer (accord professionnel).

Si une grossesse survient avant le délai recommandé, il n'y a pas de justification à une interruption médicale de grossesse (accord professionnel).

6. Cas particuliers

6.1. Grossesse gémellaire associant un fœtus vivant et une grossesse molaire

En cas de grossesse gémellaire associant un fœtus vivant et une grossesse molaire :

- la grossesse peut être poursuivie jusqu'au terme si la patiente le souhaite après avoir été informée des risques et des complications les plus fréquemment rapportées : hémorragies, fausse couche tardive, mort fœtale *in utero* et pré-éclampsie (grade C) ;
- si la patiente en fait la demande, l'interruption médicale de grossesse peut être envisagée (grade C).

Le risque plus élevé de TTG secondaire justifie une surveillance par dosage d'hCG totale sérique après l'issue de la grossesse, comme pour une MH (grade C).

6.2. Tumeurs trophoblastiques du site d'implantation placentaire (TTSI)

La classification pronostique de la FIGO 2000 ne doit pas être utilisée pour les TTSI qui sont des tumeurs très rares.

L'hystérectomie totale est le traitement de référence des TTSI. Elle permet l'exérèse de la tumeur (grade C).

La chirurgie conservatrice ne se conçoit qu'en cas de désir de grossesse et qu'après une évolution favorable clinique, biologique et radiologique de la tumeur (accord professionnel).

En l'absence de résidu tumoral pelvien et/ou de métastases, une chimiothérapie complémentaire n'est pas recommandée (accord professionnel).

En cas de métastases et en raison de la chimiorésistance fréquente de ce type de tumeur, la priorité reste à l'hystérectomie, complétée par une chimiothérapie (grade C). Une chirurgie d'exérèse peut être discutée en cas de métastases réfractaires avérées (accord professionnel).

La chimiothérapie des TTSI n'est pas standardisée. Les associations de type EMA-CO ou EMA-EP (étoposide, platine) peuvent être utilisées (accord professionnel).

PROMOTEURS COMITE D'ORGANISATION

Promoteurs

- Collège National des Gynécologues et Obstétriciens français,
- Académie Nationale de Médecine
- Société Française de Médecine Périnatale

Comité d'Organisation

Pr Daniel Raudrant, Gynécologie-Obstétrique, CH Lyon Sud, CHU Lyon 1 (Collège National des Gynécologues et Obstétriciens Français)

Pr François Golfier, Gynécologie-Obstétrique, CH Lyon Sud, CHU Lyon 1

Dr Jean Paul Guastalla, Oncologie Médicale, Centre Léon Bérard, Lyon

Pr Anne Marie Schott, Epidémiologie, Pôle IMER, CHU Lyon

Pr Véronique Trillet Lenoir, Oncologie Médicale, CH Lyon Sud, CHU Lyon 1 (Institut National du Cancer)

Chargée de projet

Dr Jocelyne Attia, Gynécologie médicale, Gynécologie-Obstétrique, CH Lyon Sud, CHU Lyon 1

GROUPE DE TRAVAIL

Anatomopathologie

Dr Michèle Rabreau - Bordeaux

Dr Lucien Frappart - Lyon

Epidémiologie

Pr Anne Marie Schott - Lyon

Touria Hajri - Lyon

Gynécologie-Obstétrique

Pr Daniel Raudrant - Lyon

Pr François Golfier - Lyon

Dr Jocelyne Attia - Lyon

Dr Jérôme Massardier - Lyon

Pr Patrice Mathevet - Lyon

Pr Michel Levardon - Paris

Pr François Laffargue - Montpellier

Dr Paul Benos - Montpellier

Pr Jean Jacques Baldauf - Strasbourg

Pr Denis Vinatier - Lille

Dr Raoul Desbrière - Marseille

Dr Denis Jacobs - Paris

Dr Frédéric Kridelka - Belgique

Pr Henri Marret - Tours

Dr Aubert Agostini - Marseille

Imagerie

Pr Patrice Taourel - Montpellier

Oncologie

Pr Véronique Trillet Lenoir - Lyon

Dr Jean Paul Guastalla - Lyon

Pr Hervé Curé - Reims

Pr Jean Pierre Lotz - Paris

Dr Frédéric Selle - Paris

Pr Xavier Pivot - Besançon

Dr Patricia Pautier - Villejuif

Biologie

Dr Bruno Mathian - Lyon

Dr Isabelle Lacroix - Paris

Pr Dominique Bellet - Saint-Cloud

Génétique

Dr Hélène Jammes - Villejuif.

Dr Philippe Coullin - Villejuif.

Bibliographie

Touria Hajri - Lyon

Julie Colombier, Documentaliste - Lyon

GROUPE DE LECTURE

Gynécologie-Obstétrique

Dr Sandrine Avigdor - Orléans

Pr Emmanuel Barranger - Paris

Dr Alain Fignon - Tours

Dr Olivier Jourdain - Bordeaux

Dr Eric Van Wallegem - Quimper

Pr Pierre Seffert - Saint Etienne

Dr Jean Luc Brun - Bordeaux

Oncologie

Dr Béatrice Weber - Nancy

Dr Catherine Lhommé - Villejuif

Dr David Coeffic - Grenoble

Dr Hubert Orfeuvre - Bourg en Bresse

Pr Jean Levêque - Rennes

Dr Eric Pujade-Laurraine - Paris

Pr Nicole Tubiana -Mathieu - Limoges

Dr Cécile Agostini - Chambéry

Imagerie

Dr Frédérique Rety -Jacob - Lyon

Dr François Cotton - Lyon

Dr Valérie Juhan Duguet - Marseille

Biologie

Dr Corinne Sault - Lyon

Dr Anne-Sophie Gauchez - Grenoble

Anatomopathologie

Dr Pierre Duvillard - Villejuif

Génétique

Dr Isabelle Touitou - Montpellier