

*COLLÈGE NATIONAL  
DES GYNÉCOLOGUES ET OBSTÉTRICIEUS FRANÇAIS  
Président : Professeur B. Blanc*

**Extrait des  
Mises à jour  
en Gynécologie  
Médicale**

—

**Volume 2003  
publié le 27.11.2003**



*VINGT-SEPTIÈMES JOURNÉES NATIONALES  
Paris, 2003*

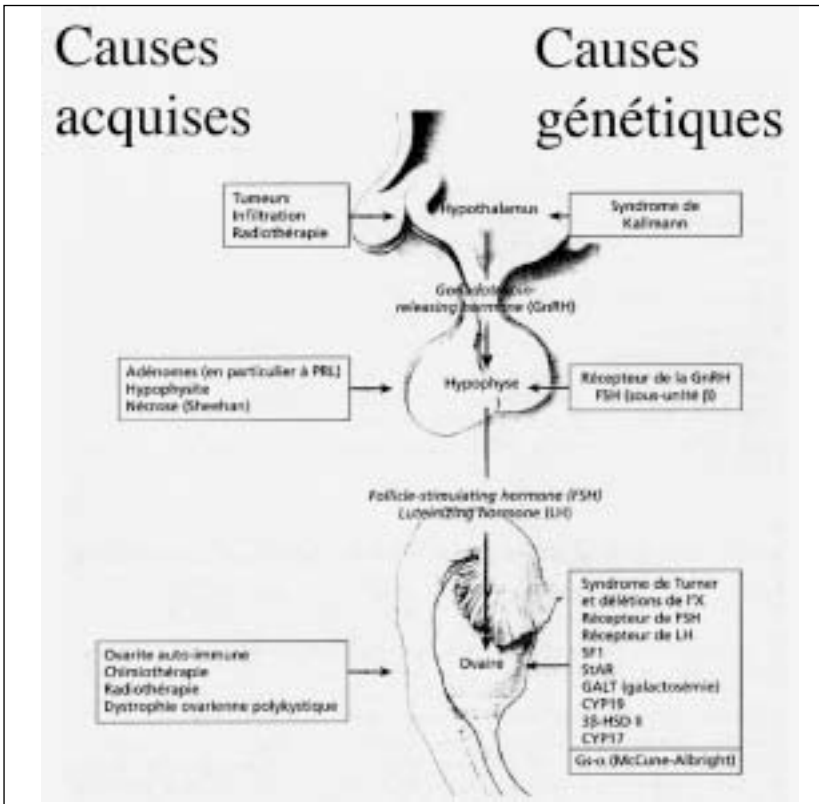
# Aménorrhée

J. YOUNG\*  
(Le Kremlin-Bicêtre)

Les aménorrhées constituent un des principaux motifs de consultation en médecine de la reproduction. Elles sont définies par l'absence de cycle menstruel chez la fille après l'âge de 16 ans avec ou sans développement pubertaire — aménorrhée primaire (AP) — ou par son interruption chez une femme préalablement réglée — aménorrhée secondaire (AS). La distinction classique entre AP et AS est artificielle puisque leurs étiologies se recouvrent. Elle souligne simplement que les premières relèvent surtout de causes chromosomiques et génétiques. L'absence de règles est physiologique pendant la grossesse, la lactation et la ménopause. En revanche, toute interruption du cycle menstruel, au-delà d'un mois, après arrêt d'une contraception orale, est anormal et justifie une enquête étiologique. En pathologie, l'existence d'une aménorrhée témoigne d'une atteinte de l'axe hypothalamo-hypophysio-ovarien ou d'une anomalie anatomique du tractus reproducteur (Fig. 1). Un traitement estroprogestatif sans bilan préalable est donc toujours illégitime. C'est après la recherche d'une cause que sera proposé un traitement étiologique

\* Service d'Endocrinologie et des Maladies de la Reproduction – Hôpital de Bicêtre  
78, rue du Général Leclerc – 94275 LE KREMLIN BICETRE

Figure 1 Représentation schématique de l'axe hypothalamo-hypophysaire-ovarien. Les principales causes des aménorrhées sont indiquées ; à droite : causes génétiques ; à gauche : lésions acquises



ou, à défaut, une substitution de l'insuffisance hormonale. L'aménorrhée peut être précédée d'irrégularités menstruelles dont la valeur sémiologique est similaire.

L'exploration d'une aménorrhée conduit nécessairement à la découverte de pathologies qui sont détaillées dans d'autres chapitres de cet ouvrage. Dans ce cas, seul les principaux aspects diagnostiques seront évoqués.

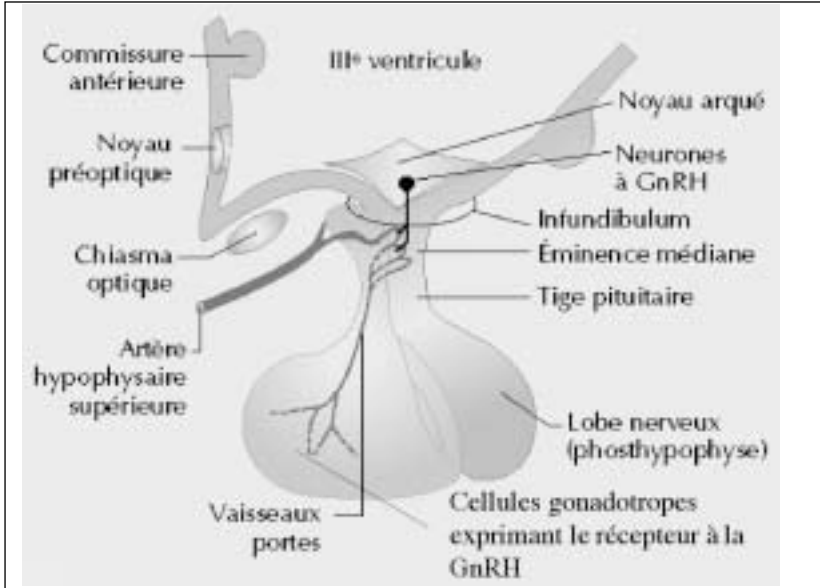
## I. RAPPEL PHYSIOLOGIQUE

L'existence de cycles menstruels réguliers témoigne du bon fonctionnement de la mécanique ovulatoire et de l'intégrité de l'organe cible utérin. Un cycle ovulatoire nécessite la parfaite intégrité anatomique, fonctionnelle et moléculaire de l'axe gonadotrope. Les éléments nécessaires à l'établissement d'une démarche diagnostique rationnelle seront rappelés ici.

### I.1 Au niveau hypothalamique

La physiologie de l'axe gonadotrope nécessite la présence de neurones à GnRH fonctionnels ayant migré pendant la vie embryonnaire (1) de la placode olfactive vers le noyau arqué où ils exprimeront leur capacité intrinsèque à la dépolarisation coordonnée (2). Cette activité pulsatile ne pourra cependant s'extérioriser que chez un sujet ayant des apports nutritionnels suffisants et une masse grasse au-dessus d'une valeur seuil (3). Des travaux récents suggèrent que la leptine pourrait être un des messagers entre l'état nutritionnel, dont la masse grasse est un paramètre fondamental, et l'axe gonadotrope (4). La structure normale du gène de la GnRH est obligatoire pour que chaque dépolarisation permette la libération pulsatile du décapeptide normal dans le sang porte hypothalamo-hypophysaire (Fig. 2). La présence de GnRH est nécessaire non seulement à la sécrétion mais aussi à la biosynthèse des sous-unités des gonadotrophines au niveau hypophysaire (5). La fréquence des pulses de GnRH s'accélère pendant la phase folliculaire et une libération importante et continue de GnRH concomitante d'un silence électrique se produit pendant la période pré-ovulatoire. L'augmentation de la sécrétion de GnRH, en phase folliculaire tardive, se produit en même temps que la montée de l'estradiol (E2). Mais le rétrocontrôle positif de ce stéroïde s'exercerait essentiellement sur les cellules gonadotropes au niveau pituitaire. Il peut, en tout cas, se faire indépendamment de toute modification de fréquence de sécrétion de GnRH comme en témoignent les pics ovulatoires de LH obtenus avec de la GnRH exogène délivrée à fréquence et amplitude constantes (6).

Figure 2 Représentation schématique du couple hypothalamo-hypophysaire. Les neurones à GnRH libèrent de façon pulsatile la GnRH dans le sang porte au niveau de l'éminence médiane. Le décapeptide va stimuler les cellules gonadotropes hypophysaires possédant un récepteur spécifique à leur surface qui, en réponse, vont sécréter les gonadotrophines LH et FSH.



## I.2 Au niveau hypophysaire

Le développement embryonnaire normal des cellules gonadotropes hypophysaires est contrôlé par un certain nombre de facteurs de transcription et récepteurs orphelins parmi lesquels PROP-1 et DAX-1 et SF-1 (7-9). La physiologie de la reproduction suppose que ces cellules soient indemnes de toute lésion et expriment à leur surface des récepteurs à la GnRH normaux (Fig. 2). Toute mutation de ces récepteurs peut en effet empêcher la transduction du signal hypothalamique et donc la biosynthèse et la sécrétion pulsatile des gonadotrophines (10, 11). De même, l'expression des gènes de la sous-unité  $\alpha$  et des sous-unités  $\beta$  des gonadotrophines doit être compatible avec la formation de dimères biologiquement actifs (12, 13).

### I.3 Au niveau ovarien

La physiologie suppose que les cellules de la granulosa et de la thèque interne soient sensibles aux effets respectifs de FSH et de LH et donc qu'elles possèdent à leur surface les *récepteurs* correspondants intacts (Fig. 3) (14, 15). Cette bonne réceptivité suppose aussi l'absence de substances, dans le plasma, susceptibles d'empêcher l'interaction gonadotrophine-récepteur. Ces substances peuvent être des immunoglobulines dirigées contre le récepteur ou des isoformes des gonadotrophines anormalement glycosylées pouvant se comporter comme des antagonistes. L'ovulation n'est possible, d'autre part, qu'en présence d'un nombre suffisant de follicules primordiaux, c'est-à-dire chez une femme indemne de toute lésion chromosomique, génétique, post-radique ou toxique pouvant entraîner un épuisement précoce du capital folliculaire ovarien (16).

La stéroïdogénèse ovarienne est une mécanique hautement coordonnée (Fig. 4). Elle est déterminée principalement par les gonadotrophines via leur récepteurs membranaires (14, 15) et leur

Figure 3 Mutation inactivatrice du récepteur de la FSH responsable d'une aménorrhée primaire avec élévation de la FSH

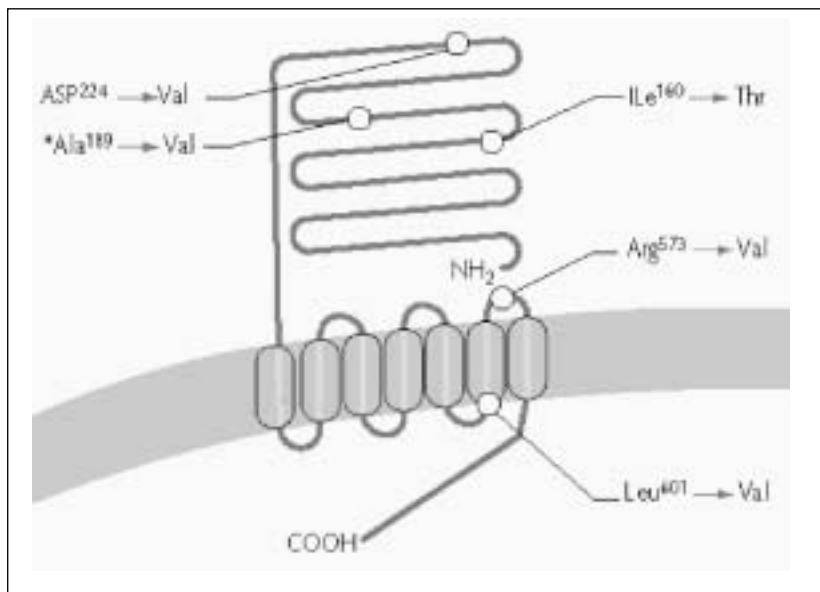
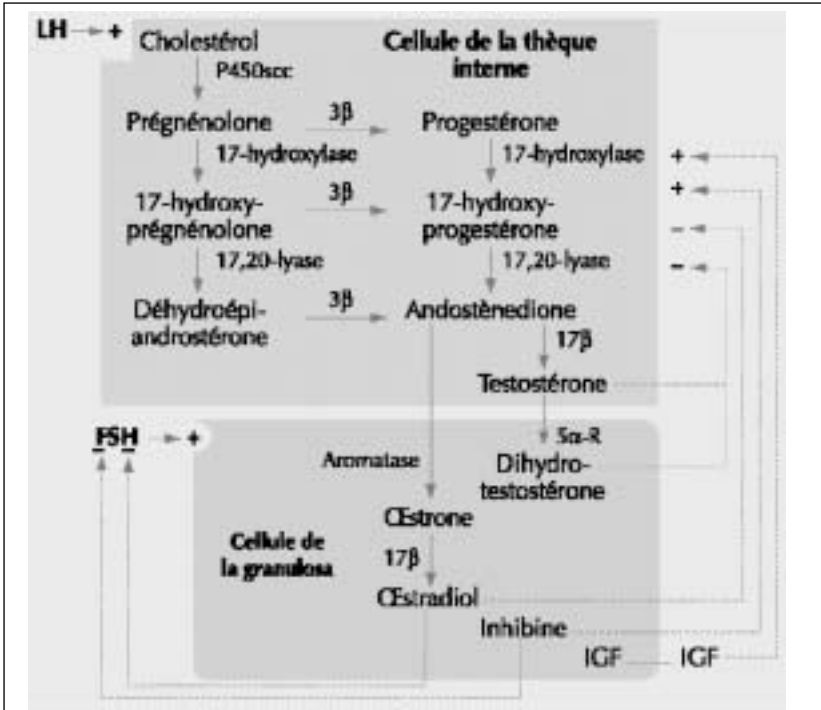


Figure 4 Stéroïdogénèse ovarienne. Les cellules de la thèque interne synthétisent les androgènes qui vont être déversés dans la circulation (androstènedione) et servir comme substrat à l'aromatase, enzyme responsable de la biosynthèse des estrogènes exprimée dans les cellules de granulosa



second messager l'AMPc. Ces hormones déclenchent un effet rapide de mobilisation du cholestérol vers la membrane interne de la mitochondrie où a lieu la biosynthèse de la prégnénolone, précurseur commun de tous les stéroïdes ovariens. Un effet plus lent aboutit à l'augmentation de la transcription des gènes des enzymes de la stéroïdogénèse. Le facteur stéroïdogène SF1 semble jouer un rôle fondamental, en liaison avec d'autres facteurs de transcription, dans ce processus, en se liant à des séquences d'ADN spécifiques situées dans les régions promotrices des gènes impliqués. En phase folliculaire, la biosynthèse de 17 β-estradiol est prédominante. Elle est responsable de la prolifération endométriale et, classiquement, de la régulation positive de la synthèse de LH qui aboutira au pic ovulatoire (5). Cette étape nécessite

## AMÉNORRHÉE

l'expression synchronisée des gènes dépourvus de toute mutation des enzymes de la stéroïdogénèse. Ainsi, dans les cellules de la thèque interne, sous l'effet de LH, seront exprimés le cytochrome P450 scc — *side-chain-cleavage* (enzyme de clivage de la chaîne latérale du cholestérol) —, la 3  $\beta$ hydroxystéroïde déshydrogénase et la 17-20 lyase ; enzymes essentielles à la biosynthèse de l'androstènedione (17, 18). Dans les cellules de la granulosa, sous l'effet de FSH, sera exprimé le cytochrome P450 aromatasase qui permettra l'aromatation de la testostérone en estradiol et de l'androstènedione en estrone (19). La conversion de l'androstènedione en testostérone ou de l'estrone en estradiol, sous l'effet de la 17-hydroxystéroïde deshydrogénase, a lieu dans les cellules de la thèque interne et de la granulosa. Après l'ovulation, la stéroïdogénèse ovarienne est déviée vers la production de progestérone avec une diminution relative de la production d'androgènes et d'estrogènes (17, 18). Ce nouveau profil de sécrétion résulte de la diminution relative de l'expression du cytochrome P 450 17 $\alpha$  dans les cellules de la granulosa lutéinisées (17, 18).

### **I.4 Au niveau utérin**

La desquamation cyclique de l'endomètre nécessite l'intégrité anatomique des dérivés mullériens à partir desquels est formé l'utérus. Elle n'est possible que si une prolifération suffisante de cette muqueuse est obtenue en phase folliculaire sous l'effet de E2. De même la transformation en endomètre sécrétoire apte à la nidation ne se produit qu'en présence de progestérone. Finalement, la chute des concentrations d'E2 et de progestérone provoque les modifications vasculaires qui seront à l'origine de la nécrose endométriale.

## II. CONDUITE DIAGNOSTIQUE

### **II.1 Aménorrhée primaire**

#### ***II.1.1 L'interrogatoire***

Devant une aménorrhée primaire la probabilité d'une cause génétique est importante, il convient donc de rechercher l'existence, dans la famille, d'autres individus atteints d'hypogona-



disme. L'interrogatoire permet aussi de rechercher une carence nutritionnelle liée ou non à une maladie chronique.

### **II.1.2 L'examen clinique**

Précisera le développement pubertaire qui permettra de préjuger de la sécrétion d'estradiol. En cas d'impubérisme, qui s'accompagne toujours d'un taux d'estradiol indétectable, le dosage plasmatique des gonadotrophines permettra de distinguer un déficit gonadotrope d'une dysgénésie gonadique. Dans le premier cas, on recherchera une anosmie dont la présence confirmera le syndrome de Kallmann. Dans le deuxième cas, la petite taille et le syndrome malformatif feront évoquer un syndrome de Turner (Fig. 9).

L'examen gynécologique a pour but de visualiser la pilosité pubienne, d'évaluer la perméabilité et la trophicité du vagin et du col. Il sera complété par une échographie pelvienne de bonne qualité qui précisera la taille et la position des gonades et l'existence de dérivés müllériens. L'absence d'utérus, souvent associée à un vagin borgne, doit faire rechercher une anomalie anatomique telle le syndrome de Rokitanski, mais surtout du tissu testiculaire dans les canaux inguinaux, dont la présence évoque des troubles de l'hormonosynthèse ou de la réceptivité aux androgènes. L'existence d'une gonade masculine non dysgénétique peut être confirmée par le dosage de l'hormone antimüllérienne (AMH) (20).

L'existence d'une ambiguïté des organes génitaux externes fera rechercher une dysgénésie gonadique, une hyperplasie congénitale des surrénales (associée dans ce cas à d'autres signes d'hyperandrogénie) ou une anomalie de la biosynthèse ou de la sensibilité aux androgènes.

Dans tous les cas, l'examen moléculaire des chromosomes sexuels (avec des sondes X et Y spécifiques) permet de déterminer rapidement le sexe moléculaire de l'individu et le nombre de chromosomes X (21). Il sera complété par un caryotype classique ou, mieux, amélioré par des techniques permettant une haute résolution ou des hybridations *in situ*, utiles pour la recherche de grosses délétions du chromosome X.

Devant une aménorrhée primaire chez une adolescente ayant par ailleurs un développement pubertaire, la démarche diagnostique, après avoir vérifié l'absence de grossesse et d'une agénésie utérine, sera celle d'une aménorrhée secondaire.

## **II.2 Aménorrhée secondaire**

Les aménorrhées secondaires sont le plus souvent le résultat d'une pathologie acquise. Cependant une anomalie génétique est toujours possible, surtout si l'aménorrhée a été précédée d'une anovulation chronique depuis la puberté, parfois malencontreusement masquée par un traitement estroprogestatif administré « pour régulariser les règles ».

### ***II.2.1 L'interrogatoire***

L'interrogatoire recherchera des causes évidentes comme un rapport sexuel potentiellement fécondant, certaines prises médicamenteuses (médicaments antidopaminergiques élevant la prolactine, macroprogestatifs entraînant atrophie de l'endomètre, corticothérapie), des traitements agressifs (radiothérapie, chimiothérapie), une maladie endocrinienne ou chronique pouvant retentir sur l'axe gonadotrope, le fonctionnement ovarien ou l'état nutritionnel. L'histoire gynécologique et obstétricale sera utile pour dater l'ancienneté des troubles. L'existence de bouffées de chaleur fera suspecter une insuffisance ovarienne. En cas de douleurs pelviennes cycliques on s'orientera vers une cause utérine, d'autant plus qu'il existe une notion de traumatisme endométrin (curetage, IVG).

### ***II.2.2 L'examen clinique***

Devant toute aménorrhée, la mesure du poids et de la taille avec l'établissement de l'indice de masse corporelle (Poids/Taille<sup>2</sup>) (IMC ou BMI) est nécessaire pour dépister une carence nutritionnelle relative.

Les signes d'hyperandrogénie (séborrhée, acné, hirsutisme) peuvent accompagner une aménorrhée. Ils orientent vers certaines causes, en particulier le syndrome des ovaires polykystiques ou une hyperplasie congénitale des surrénales le plus souvent par déficit en 21 hydroxylase.

Une galactorrhée doit être recherchée mais, en pratique, ce signe clinique est d'une sensibilité et d'une spécificité plus médiocres que la diminution de la libido pour reconnaître une pathologie de la prolactine.

Le test aux progestatifs a comme but d'apprécier la sécrétion ovarienne d'estradiol d'une femme en aménorrhée. Il consiste en l'administration d'un progestatif pendant 10 jours : le test est dit positif si surviennent des règles dans les 5 jours suivant l'arrêt du pro-

gestatif. Ce test, qui rend compte de l'imprégnation par les estrogènes de l'endomètre, est au contraire négatif lorsque la carence estrogénique est sévère, et ceci indépendamment de sa cause.

Les signes de carence estrogénique sont présents lorsque l'atteinte gonadotrope ou ovarienne est profonde. L'aménorrhée s'accompagne alors d'une sécheresse de la muqueuse vaginale, responsable d'une dyspareunie.

L'examen gynécologique est important pour apprécier l'état des muqueuses et visualiser la glaire. Son absence en cas d'aménorrhée témoigne de la carence estrogénique. Sa présence deux semaines après un saignement menstruel signe l'absence de progestérone et donc une anovulation.

En l'absence de signe d'appel orientant vers une cause particulière, l'enquête nutritionnelle est obligatoire surtout si l'IMC est inférieur à 22.

### ***II.2.3 Dosages hormonaux de première intention***

Les premiers examens complémentaires auront comme but d'écartier une grossesse méconnue (hCG) puis de rechercher une pathologie de la prolactine, un déficit gonadotrope (E2 bas, concentrations de LH et de FSH non élevées) ou une insuffisance ovarienne (E2 bas, concentrations élevées de LH et surtout de FSH) et une dystrophie ovarienne polykystique. Ces pathologies représentent en effet la grande majorité des causes d'aménorrhée secondaire (Fig. 5).

## **III. CAUSES DES AMÉNORRHÉES**

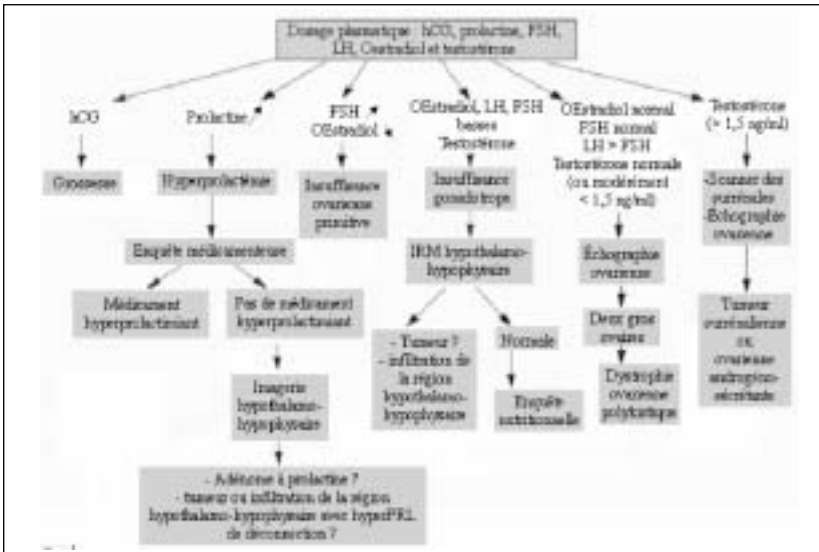
### **III.1 Les aménorrhées avec carence estrogénique secondaire à un déficit gonadotrope d'origine organique ou fonctionnelle (estradiol bas, gonadotrophines « normales » ou basses)**

#### ***III.1.1 Les aménorrhées d'origine hypothalamique avec prolactine normale (AH)***

Elles peuvent être définies comme l'incapacité de l'hypothalamus à libérer la GnRH avec une pulsativité de fréquence et d'amplitude compatible avec la physiologie de la reproduction. Cette définition est confirmée par la réponse à l'administration

## AMÉNORRHÉE

Figure 5 Stratégie diagnostique initiale en présence d'une aménorrhée



pulsatile de GnRH exogène qui rétablit la mécanique ovulatoire. Le diagnostic d'AH est souvent évoqué après avoir écarté une dystrophie ovarienne polykystique, ce qui est aisé dans les formes typiques.

L'exploration hormonale de ces patientes très fréquemment en aménorrhée, s'effectue habituellement après test aux progestatifs. Ce test est souvent négatif dans les AH, ce qui témoigne de la profondeur de la carence œstrogénique.

Les concentrations plasmatiques d'œstradiol sont basses. Celles de LH et FSH immunoréactives sont parfois « normales », comparables à celles d'une phase folliculaire précoce, mais une baisse préférentielle de la LH ou une baisse franche des deux gonadotrophines peut aussi s'observer (22).

Le test à la GnRH peut être négatif (absence d'élévation de LH et de FSH après administration intraveineuse de 100 µg de GnRH) ou positif. Il montre parfois une réponse préférentielle de FSH : ceci évoque alors une atteinte hypothalamique avec ralentissement de la fréquence de GnRH. Les concentrations des androgènes sont normales ou basses par absence de production ovarienne d'androstènedione non stimulée par la LH.

Une imagerie par résonance magnétique (IRM) ou, à défaut, un scanner de la région hypothalamo-hypophysaire est indispensable à la recherche d'une éventuelle tumeur ou infiltration.

Les concentrations plasmatiques extrêmement faibles et la demi-vie très courte de la GnRH rendent impossible sa mesure dans le sang périphérique. Un témoin indirect de cette sécrétion est obtenu par l'étude de la pulsativité de LH. Celle-ci nécessite des prélèvements toutes les 10 minutes pendant au moins 8 heures et, au mieux, pendant 24 heures. La fréquence des « pulses » reflète directement l'activité hypothalamique alors que l'amplitude est fonction aussi bien de la quantité de GnRH libérée que du rétrocontrôle au niveau pituitaire de l'estradiol. En fait, l'apport diagnostique de l'étude de la pulsativité de LH chez ces patientes est limité par la variabilité des profils observés, fonction du type des immunodosages (RIA ou plus récemment IRMA, IFMA ou EIA), alors que ceux-ci seraient souvent perturbés lorsqu'on utilise des dosages biologiques (22). Rarement s'observe une absence totale de pulsativité, qui témoigne d'une atteinte sévère. Plus souvent, il s'agit d'une diminution de la fréquence des « pulses » et/ou de l'amplitude. Compte tenu de cette variabilité, l'intérêt diagnostique des études de pulsativité est médiocre et la preuve de l'origine hypothalamique de l'anovulation sera souvent apportée par l'absence de pathologie pituitaire directement décelable à l'imagerie et surtout par le rétablissement d'une mécanique ovulatoire correcte après administration pulsatile de GnRH exogène (Fig. 6).

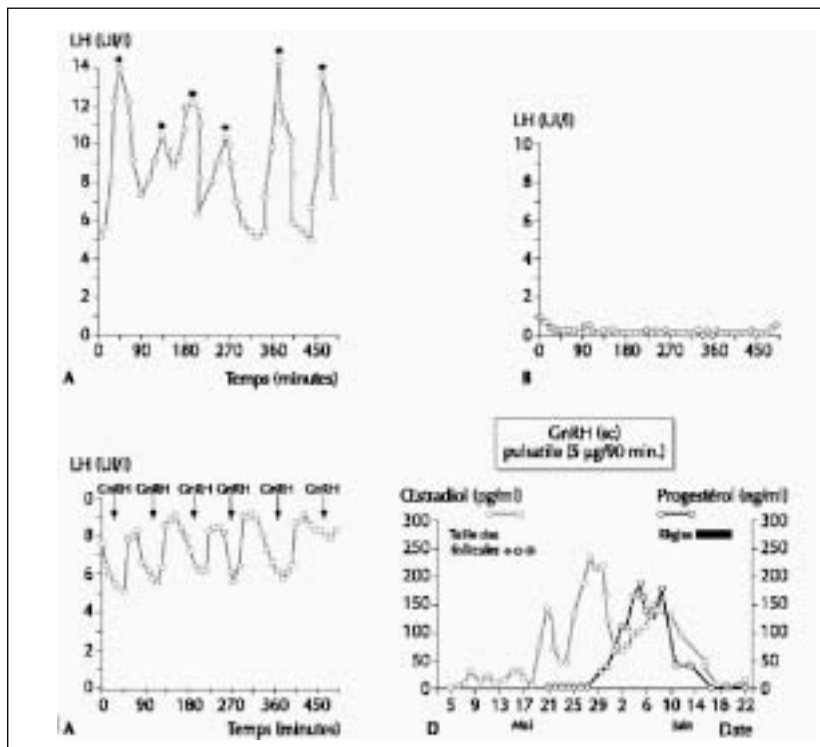
#### *III.1.1.1 Les atteintes organiques de l'hypothalamus*

Même si elles sont rares, dominent les préoccupations. Chez une patiente présentant une AH, même en l'absence de stigmates cliniques ou biologiques d'atteinte des autres fonctions anté- ou post-hypophysaires, un processus tumoral ou infiltratif de la région hypothalamo-hypophysaire doit être recherché. La radiothérapie encéphalique ou de la base du crâne entraîne également une atteinte hypothalamique.

Dans toutes ces étiologies, l'insuffisance gonadotrope peut être associée à une hyperprolactinémie dite de déconnection et ou une insuffisance anté-hypophysaire. Les tumeurs en cause sont essentiellement les macroadénomes hypophysaires et les crâniopharyngiomes. L'IRM permet d'en faire le diagnostic et d'en évaluer l'extension, en particulier vers les voies optiques et les sinus caverneux, élément majeur de la discussion thérapeutique. Elle sera toujours

## AMÉNORRHÉE

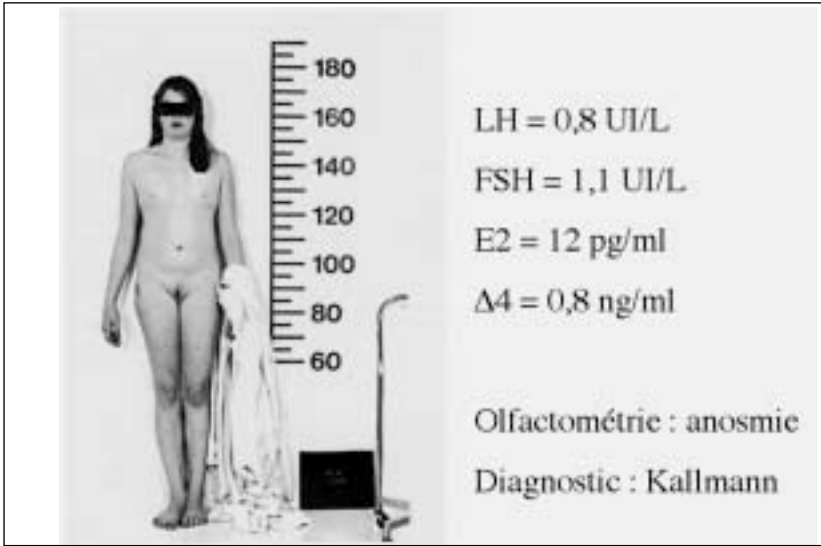
Figure 6 Études de pulsatilité de LH. A : pulsatilité de LH chez une femme normale en milieu de phase folliculaire. B : absence de pulsatilité chez une femme ayant une aménorrhée d'origine hypothalamique (Kallmann). C : rétablissement d'une sécrétion pulsatile après administration de GnRH exogène par pompe. D : induction de l'ovulation par la poursuite de ce traitement



complétée par un champ visuel à l'appareil de Goldmann ou/et une mesure de l'acuité visuelle dont l'atteinte conditionne l'urgence du traitement. Celui-ci doit être dans la mesure du possible chirurgical, suivi, si nécessaire, de radiothérapie. L'imagerie par résonance magnétique avec injection de gadolinium permet aussi de faire le diagnostic des processus infiltratifs hypothalamo-hypophysaires, souvent invisibles au scanner tels la sarcoïdose, les infundibulo-hypophysites et l'histiocytose (23).

Les hypogonadismes congénitaux se révèlent par un impubérisme (Fig. 7). Dans certaines formes partielles, un développement pubertaire est possible, mais l'aménorrhée primaire est quasi

Figure 7 Aspect et profil hormonal d'une patiente atteinte d'un syndrome de Kallmann



constante (10, 11). Il s'agit du syndrome de Kallmann (non lié au chromosome X chez la femme), qui associe à l'hypogonadisme une anosmie et qui résulte d'une anomalie de la migration des neurones à GnRH, de la placode olfactive vers le noyau arqué pendant la vie embryonnaire (1). À l'IRM, les bulbes olfactifs sont absents ou hypoplasiques. À côté du Kallmann lié à l'X dont la cause génétique a été établie il y a une dizaine d'années (24), une des anomalies moléculaires chez la femme vient d'être découverte (24 bis). Par contre, aucun cas de mutation du gène codant pour la GnRH n'a été rapporté dans les déficits gonadotropes congénitaux sans anosmie dits « idiopathiques » (25 et Young J, Kottler ML, données non publiées). Un certain nombre de ceux-ci résultent d'anomalies génétiques du récepteur de la GnRH (10, 11).

### III.1.1.2 Les atteintes fonctionnelles hypothalamiques

Sont de loin la cause la plus fréquente d'AH. Elles s'expliquent par les connexions étroites entre le système nerveux central et l'hypothalamus et se traduisent par une perturbation de l'activité pulsatile des neurones à GnRH. De nombreux travaux suggèrent que cette atteinte gonadotrope est liée à la sécrétion

anormale de certains neuromédiateurs ayant sur la sécrétion de GnRH un rôle modulateur négatif (26). Ainsi, les opiacés endogènes ont été mis en cause dans certaines AH régressant après administration d'antagonistes opiacés. Cependant, des données plus récentes semblent remettre en question l'implication de ce neuromédiateur (27). La CRH a aussi été impliquée dans l'atteinte gonadotrope des anorexies mentales et des danseuses et sportives de haut niveau. Ce peptide possède un effet inhibiteur sur la sécrétion de GnRH (peut être médié par la  $\beta$  endorphine) mais son rôle dans la physiopathologie de ces AH n'est pas formellement prouvé. Finalement, la physiopathologie de la grande majorité des AH reste débattue. Bien que souvent classées comme psychogènes, elles sont presque toujours en rapport avec un apport calorique insuffisant et associées à des perturbations des paramètres reflétant l'état nutritionnel (28).

Des pertes de poids importantes ( $< \text{à } 66 \%$  du poids idéal ou  $\text{BMI} < 16$ ) sont associées à un déficit gonadotrope profond. La pulsativité de LH est souvent de type prépubertaire. Ces patientes ont, à l'échographie, de petits ovaires avec quelques follicules antraux.

Un tableau similaire mais beaucoup plus fréquent est observé chez des femmes jeunes apparemment normales (avec un BMI proche de 20) mais dont les apports nutritionnels, en particulier en lipides, sont insuffisants par rapport à leur dépense énergétique (29). Ces patientes ont une diminution significative de leur masse grasse qui s'accompagne logiquement d'une baisse de la leptine circulante. Cette baisse pourrait participer à la genèse du déficit gonadotrope fonctionnel. En effet, dans l'espèce humaine, les anomalies du gène de la leptine ou de son récepteur sont responsables, outre d'une obésité morbide, d'un déficit gonadotrope congénital. De plus, l'administration de leptine recombinante à un patient ayant une mutation de cette hormone semble rétablir une sécrétion normale des gonadotrophines. Cependant la preuve de l'implication de la leptine dans la physiopathologie des aménorrhées hypothalamiques fonctionnelles ne sera apportée que si un rétablissement de la mécanique ovulatoire est obtenu chez ces patientes par l'administration de cette hormone.

### *III.1.1.3 Traitement des AH*

En l'absence de désir de grossesse, si l'atteinte gonadotrope est partielle avec sécrétion persistante d'estradiol mais anovulation, le traitement du déficit en progestérone par progestatifs seuls sera prescrit. Plus souvent, l'atteinte hypothalamique est



profonde et donc un traitement combiné estroprogestatif suffisamment dosé en estrogènes sera indiqué. En effet, on connaît bien maintenant, chez les femmes jeunes, les conséquences à long terme, sur la minéralisation osseuse, de la carence estrogénique. Le risque ostéoporotique, sans parler des conséquences sur la trophicité vaginale et la libido, justifie donc toujours le rétablissement de cycles artificiels. En l'absence de pathologie tumorale, si une grossesse est souhaitée, celle-ci est facilement obtenue par l'administration pulsatile sous-cutanée, toutes les 90 minutes, de GnRH, au moyen d'une pompe portable permettant d'obtenir des mono-ovulations suivies de grossesse. La surveillance de ces inductions de l'ovulation par l'administration pulsatile de GnRH est d'une grande simplicité.

### **III.1.2 Les hyperprolactinémies**

Au plan diagnostique, il faut insister sur le fait qu'elles sont responsables de 20 % des anovulations, donc une cause majeure d'aménorrhée avec galactorrhée ou non (30). Elles résultent le plus souvent, en l'absence de prise de médicaments hyperprolactinémisants, de l'existence de tumeurs de la région hypothalamo-hypophysaire, prolactinomes ou non. Au plan symptomatique, l'hyperprolactinémie peut débuter par des irrégularités menstruelles puis se compléter par une aménorrhée qui traduit alors simplement une atteinte gonadotrope plus profonde. Bien que les causes d'hyperprolactinémie se situent fréquemment à l'étage hypophysaire, l'effet antigonadotrope de la prolactine s'exerce de façon prédominante sinon exclusive au niveau hypothalamique. Il a été clairement démontré que l'hyperprolactinémie diminue la fréquence des pulses de LH par atteinte hypothalamique. La preuve en est apportée par l'administration pulsatile de GnRH exogène capable de rétablir une pulsatilité de LH et une fonction ovarienne normales alors même que l'hyperprolactinémie persiste (30).

Les hyperprolactinémies par atteinte hypothalamique ou déconnection hypothalamo-hypophysaire relèvent essentiellement de processus tumoraux sellaires ou suprasellaires volumineux (macroadénomes hypophysaires, crâniopharyngiomes, gliome du chiasma, dysgerminome, méningiome), de maladies infiltratives (sarcoïdose, histiocytose, hypophysite) (23) ou d'atteintes hypothalamiques consécutives à une radiothérapie.

Les adénomes à prolactine représentent 80 % des adénomes hypophysaires et constituent une cause très fréquente d'hyperprolactinémie. Toute hyperprolactinémie non médicamenteuse

impose systématiquement, avant la mise en route éventuelle d'un traitement hypoprolactinémiant, une imagerie par IRM de la région hypothalamo-hypophysaire à la recherche d'un prolactinome ou d'une autre tumeur sellaire ou suprasellaire. La prise d'un médicament hyperprolactinémiant ne doit pas empêcher la recherche d'une lésion sous-jacente et, si le médicament ne peut être interrompu afin d'évaluer le retour à la normale de la prolactine (neuroleptiques dans les indications psychiatriques par exemple), une imagerie doit alors être pratiquée. Enfin, bien que la prévalence des adénomes mixtes à PRL et à hormone de croissance (*Growth Hormone*, GH) soit faible, il est de bonne règle d'évaluer l'axe somatotrope devant toute hyperprolactinémie. On ne méconnaîtra pas ainsi, même en l'absence de signes cliniques francs d'acromégalie, une hypersécrétion de GH qui peut coexister et dominera alors les préoccupations.

Pour conclure sur ce chapitre important, il faut rappeler que l'établissement du diagnostic positif d'hyperprolactinémie suppose de mesurer la prolactine avec un dosage de bonne qualité reconnaissant le moins possible les macroagrégats de cette hormone, qui sont une source très fréquente de fausses hyperprolactinémies. Enfin, il faut se souvenir que hyperprolactinémie n'est pas synonyme d'adénome à prolactine. Tout traitement sans imagerie hypophysaire préalable doit être considéré comme une faute médicale.

### ***III.1.3 Les aménorrhées liées à d'autres endocrinopathies***

Les troubles des règles sont rares au cours des hypothyroïdies. En l'absence d'une atteinte gonadotrope ou ovarienne associée, ils régressent avec le traitement de la dysthyroïdie. L'hypercorticisme, indépendamment de son étiologie, est une cause beaucoup plus importante d'aménorrhée. Celle-ci résulte à la fois du déficit gonadotrope et de l'atteinte de la stéroïdogénèse. Dans les corticothérapies au long cours, l'atteinte osseuse liée à l'excès de glucocorticoïdes est aggravée par la carence estrogénique. En l'absence de contre-indication liée à la maladie causale, un traitement substitutif estroprogestatif doit donc être instauré.

### ***III.1.4 Les déficits gonadotropes d'origine hypophysaire***

Ils sont beaucoup plus rares que les atteintes hypothalamiques. Au plan étiologique, le syndrome de Sheehan résulte classiquement d'une nécrose hypophysaire du post-partum à la suite d'un accouchement hémorragique avec collapsus vasculaire.

Le tableau clinique, bien connu, associe une aménorrhée du post-partum et une absence de montée laiteuse. Les déficits gonadotrope et lactotrope en sont la cause chez ces malades qui présentent, en réalité, une insuffisance anté-hypophysaire globale. En fait, une grande majorité des aménorrhées du post-partum est plutôt due à une atteinte auto-immune de l'hypophyse (23). Ces hypophysites lymphocytaires peuvent, comme la nécrose hypophysaire, se révéler par une absence de montée laiteuse et une aménorrhée du post-partum, mais il manque la notion étiologique d'accouchement hémorragique. L'IRM hypophysaire permet de suspecter le diagnostic en montrant une grosse hypophyse en hypersignal spontané, parfois d'allure pseudotumorale, ou inversement une selle turcique vide. De même, l'existence d'une insuffisance anté-hypophysaire dissociée est en faveur de ce diagnostic. La recherche d'anticorps antihypophyse est de technique peu fiable et peu sensible. Le seul examen permettant d'affirmer le diagnostic d'hypophysite serait l'étude anatomopathologique par biopsie, difficilement réalisable en pratique.

Plus exceptionnels sont les déficits gonadotropes par atteinte génétique des gonadotrophines. En 1993, un cas d'aménorrhée primaire lié à un déficit en FSH mais avec sécrétion normale de LH a été rapporté. Des ovulations chez cette patiente ont été induites par l'utilisation de FSH exogène, ce qui a permis d'obtenir une grossesse. Le séquençage du gène de la sous-unité  $\beta$  de FSH a mis en évidence une délétion de deux nucléotides induisant un déplacement du cadre de lecture, l'apparition d'un codon stop et d'une protéine tronquée incapable de se lier à la sous-unité  $\alpha$ . Plus récemment, un nouveau cas d'aménorrhée primaire par mutation du gène de la sous-unité  $\beta$  de FSH a été décrit chez une patiente double hétérozygote composite. Chacune des mutations empêchait la liaison du dimère  $\alpha$ - $\beta$  à l'origine du déficit isolé en FSH (avec élévation secondaire de LH) alors que les parents et la fratrie, qui étaient hétérozygote pour une seule des mutations, n'avaient aucune anomalie clinique ou biologique (13).

Des mutations de LH ont par ailleurs été observées. Elles réalisent un tableau de LH « invisible » en IRMA mais détectable en RIA. Ces LH mutées sont biologiquement actives et dépourvues de conséquence pathologique, contrairement à ce qui a été décrit chez l'homme (12). Il s'agit donc d'un simple polymorphisme (31). Il n'est pas cependant exclu que l'on puisse observer des formes familiales de déficit isolé en LH chez des femmes présentant une aménorrhée primaire.

Dans tous ces déficits gonadotropes d'origine hypophysaire, l'administration pulsatile de GnRH exogène sera inefficace. S'il y a désir de grossesse, une ovulation ne pourra être obtenue qu'après administration de gonadotrophines.

### **III.2 Les aménorrhées par anovulation chronique (AC)**

Nous insisteront essentiellement sur quelques points d'intérêt diagnostique.

Les anovulations se caractérisent par l'absence de pic cyclique de LH et de sécrétion de progestérone. La sécrétion d'estradiol peut être absente ou persister : elle est alors acyclique.

La clinique est par conséquent dominée par les anomalies du cycle menstruel. Celles-ci découlent directement de l'absence de transformation cyclique de l'endomètre hyperplasique en endomètre sécrétoire apte à la nidation. Les troubles des règles sont représentés par une aménorrhée, parfois des irrégularités menstruelles ou des ménométrorragies. Ces troubles peuvent alterner chez une même patiente.

#### ***III.2.1 Les anovulations chroniques sans carence estrogénique avec signes d'hyperandrogénie***

##### *III.2.1.1 Le syndrome des ovaires polykystiques (SOPK)*

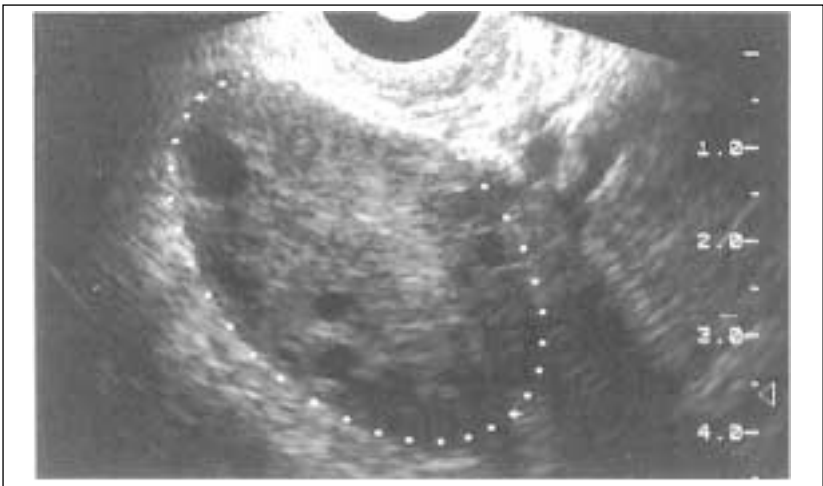
Par sa fréquence, il constitue une cause majeure d'anovulation (32). Au plan clinique, l'histoire est caractéristique si elle associe, depuis la puberté, des irrégularités menstruelles suivies d'aménorrhée avec acné et hirsutisme, surpoids dans moins de 50 % des cas et parfois acanthosis nigricans. L'échographie (réalisée par un échographiste entraîné et, au mieux, par voie vaginale) montre 2 gros ovaires (évalués par la mesure des plus grands diamètres, de la surface de la plus grande coupe ou par le volume) avec de nombreux petits kystes et surtout une hypertrophie du « stroma ». Biologiquement, le taux de LH est élevé et très stimuable par la GnRH. La FSH est normale.

L'hyperandrogénie, présente chez la moitié des patientes, se traduit par une élévation de la  $\Delta$ 4-androstènedione plasmatique avec, par conversion périphérique, élévation parallèle de la testostérone : la diminution de la concentration de protéine de liaison des stéroïdes sexuels, SHBG, est souvent le fait du surpoids et/ou de l'hyperinsulinisme. Elle peut masquer l'élévation de la

testostérone totale. La concentration plasmatique d'E2 est normale pour une phase folliculaire précoce, mais ne varie pas au cours du cycle. L'imprégnation estrogénique est néanmoins suffisante, ce qui explique qu'un saignement soit constamment obtenu après administration de progestatifs (test aux progestatifs positif). Le rapport estrone (E1) sur E2, souvent supérieur à 1, résulte de la sécrétion prédominante d'androstènedione par l'ovaire, secondaire à l'hyperplasie des cellules thécales.

Les formes dissociées d'OPK sont très fréquentes et peuvent se limiter à une anovulation chronique sans hyperandrogénie clinique ni biologique, avec ou sans élévation excessive de LH lors du test à la GnRH. Dans ces cas le diagnostic, plus difficile, repose surtout sur l'aspect des ovaires en échographie (Fig. 8) (32). En effet, en dehors des OPK, toute atteinte partielle de l'axe gonadotrope qui laisse persister une sécrétion acyclique d'E2 peut être responsable d'un tableau très voisin : anovulation chronique sans hyperandrogénie, sans élévation des gonadotrophines après administration de GnRH. Dans ces cas, la petite taille des ovaires à l'échographie oriente le diagnostic vers l'origine gonadotrope de l'anovulation. Le diagnostic peut aussi être aidé, dans ces cas difficiles, par l'administration pulsatile de GnRH : dans le cas des formes dissociées d'OPK, on observe sous pompe à

*Figure 8 Aspect échographique (voie endovaginale) d'un ovaire chez une patiente atteinte de syndrome des ovaires polykystiques*



## AMÉNORRHÉE

GnRH une augmentation excessive de la taille des ovaires avec un développement multifolliculaire, mais sans ovulation ; à l'inverse, en cas d'atteinte hypothalamique, le développement sera monofolliculaire et sera suivi d'une ovulation.

Enfin, insistons sur l'absolue nécessité, avant de porter un diagnostic définitif d'OPK, d'avoir éliminé une sécrétion pathologique de prolactine (par un bon dosage), ovarienne ou surrénale d'œstrogène, d'androgènes ou de cortisol et une hyperplasie congénitale des surrénales par déficit en 21 hydroxylase à révélation tardive.

### *III.2.1.2 Les aménorrhées par hyperandrogénie organique ovarienne ou surrénale*

Toute hyperandrogénie sévère peut être responsable d'une aménorrhée. Lorsque l'origine est tumorale, il existe des signes de virilisation importants (hypertrophie clitoridienne et des masses musculaires), souvent d'apparition récente. Si la concentration plasmatique de testostérone dépasse 1,5 ng/ml, il faut rechercher une hyperthécose, une tumeur de l'ovaire ou de la surrénale (33, 34). En l'absence d'imagerie montrant clairement une tumeur ovarienne, le diagnostic différentiel entre arrhéoblastome et hyperthécose nécessite la réalisation d'un cathétérisme simultané des 2 veines ovariennes et d'une veine périphérique.

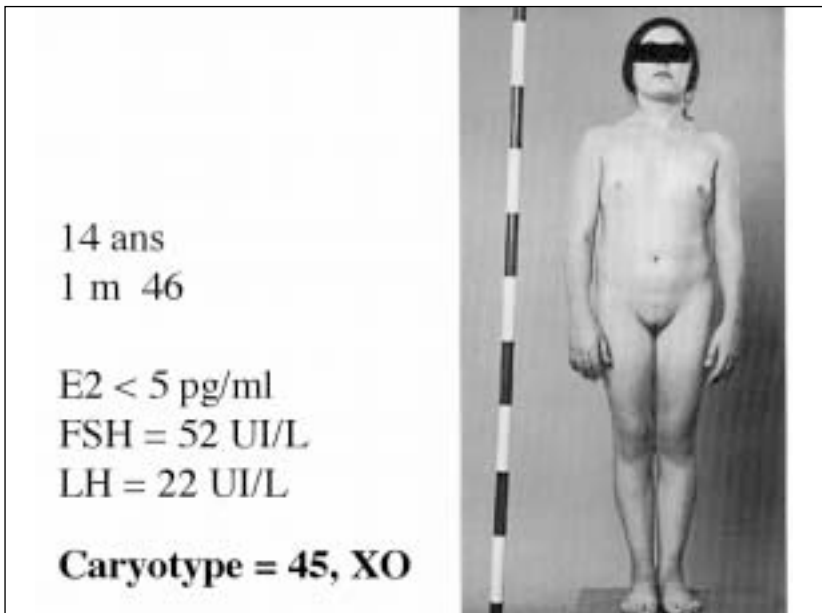
L'hyperandrogénie surrénalienne peut être consécutive à une sécrétion directe de testostérone par la tumeur ou au métabolisme périphérique de ses précurseurs, androstènedione, DHEA ou DHEAS sécrétés en excès. Une fois évoqué, le diagnostic sera facilement confirmé par un scanner des surrénales (34).

Finalement, un déficit enzymatique surrénal en 21, en 11-hydroxylases ou en 3 $\beta$  hydroxystéroïde déshydrogénase doit être éliminé (35). Dans les formes classiques de déficit en 21-hydroxylase, l'aménorrhée peut être secondaire à une atrophie endométriale voire même à un déficit gonadotrope, induits par la sécrétion surrénale permanente de progestérone. Les formes à révélation tardive n'intéressent que les déficits en 21 hydroxylase. Ce diagnostic ne sera envisagé que si le taux basal, prélevé le matin, de 17-hydroxyprogestérone est supérieur à 2 ng/ml en phase folliculaire précoce. Si nécessaire, il sera confirmé par une élévation supérieure à 20 ng/ml après stimulation par l'ACTH.

### III.3 Les insuffisances ovariennes primitives (16) par atteinte du capital folliculaire

Elles regroupent différentes affections ovariennes ayant comme dénominateur commun une atteinte de la folliculogénèse. La signature biologique constante en est l'élévation de FSH. Si l'épuisement du capital folliculaire survient avant la puberté, la présentation clinique sera celle d'un impubérisme avec une aménorrhée primaire (Fig. 9). Lorsque la disparition des follicules ovariens a lieu après la puberté, on observera une aménorrhée primaire ou secondaire avec bouffées de chaleur, dyspareunie, et le test aux progestatifs sera négatif. Dans tous les cas, les dosages hormonaux mettent en évidence une élévation des concentrations des gonadotrophines, surtout de FSH, avec des taux plasmatiques d'estradiol et d'inhibine B bas. La cœlioscopie, si elle est réalisée, peut visualiser des ovaires d'aspect normal ou montrer des gonades réduites à l'état de bandelettes. Dans le premier cas, la biopsie ovarienne doit être profonde pour pouvoir

Figure 9 Aspect et profil hormonal d'une patiente atteinte d'un syndrome de Turner



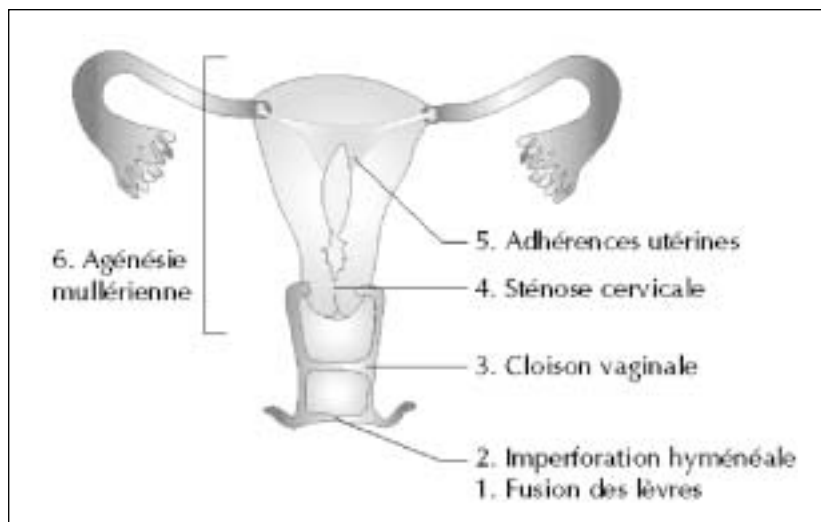
## AMÉNORRHÉE

évaluer le capital folliculaire, élément majeur du pronostic. Elle peut montrer l'absence de follicule, de rares follicules primordiaux ou de nombreux follicules antraux évoquant une rare mutation du récepteur de la FSH. Au plan thérapeutique, il faut toujours corriger le déficit estroprogestatif. En présence d'un capital folliculaire non nul, de fortes doses de gonadotrophines exogènes ne permettent qu'exceptionnellement d'obtenir des ovulations. Les insuffisances ovariennes primitives constituent l'indication de choix des dons d'ovocytes fécondés *in vitro* avec le sperme du conjoint et implanté après préparation hormonale de l'utérus.

### III.4 Aménorrhées par anomalie utérine

Les anomalies congénitales du tractus génital pouvant être responsables d'une aménorrhée primaire ne sont pas exceptionnelles. Les signes d'accompagnement seront fonction du siège et du degré de la malformation (Fig. 10). Une imperforation hyménéale ou une malformation vaginale seront suspectées chez une jeune fille ayant un développement pubertaire normal et des

Figure 10 Anomalies utérines congénitales ou acquises pouvant être responsable d'aménorrhée





douleurs pelviennes cycliques. Elle sera confirmée par l'examen gynécologique. Une agénésie utérine sera évoquée devant un tableau similaire sans douleurs. Le principal problème diagnostique, en l'absence d'ambiguïté sexuelle, est de faire la différence entre une agénésie mullérienne isolée et des anomalies sévères de la biosynthèse ou de la réceptivité aux androgènes. On pourra trancher grâce à la mesure de la testostérone plasmatique et de ses précurseurs qui, anormaux, feront pratiquer un caryotype. Les aménorrhées secondaires d'origine utérine sont la conséquence de synéchies utérines secondaires à des gestes traumatiques sur l'utérus (curetages répétés, IVG, chirurgie pour myomes ou césarienne). Plus rarement il s'agit d'une tuberculose utérine.

## CONCLUSION

Ainsi les aménorrhées, très fréquentes, obligent à passer en revue les grands chapitres de l'endocrinologie de la reproduction. Leur diagnostic étiologique peut paraître complexe car la liste de leurs causes est longue. Au plan pratique, seul un nombre restreint d'entre elles sont très fréquentes donc à ne pas méconnaître avant de débiter tout traitement estroprogestatif.

**Bibliographie**

1. Schwanzel-Fukuda M, Jorgenson KL, Bergen HT et al. Biology of normal luteinizing hormone-releasing hormone neurons during and after their migration from olfactory placode. *Endocr Rev* 1992; 13: 623-634.
2. De la Escalera GM, Choi ALH, Weiner R.I. Generation and synchronization of gonadotropin-releasing hormone (GnRH) pulses: Intrinsic properties of the GT1-1 GnRH neurons. *Proc Nat Acad Sci USA* 1992; 89: 1852-1855.
3. Frisch RE, Mc Arthur JW. Menstrual cycles: fatness as a determinant of minimum weight necessary for their maintenance or onset. *Science* 1974; 185: 949-951.
4. Farooqui IS, Jeeb SA, Langmack G et al. Effects of recombinant leptin therapy in a child with congenital leptin deficiency. *N Engl J Med* 1999; 341: 879-884.
5. Young J, Gougeon A, Schaison G. Le cycle ovarien. *Méd/Sci* 1999; 15: 183-190.
6. Leyendecker G, Wildt L, Hansmann M. Pregnancies following chronic intermittent (pulsatile) administration of GnRH by means of a pulsatile pump (zyklomat)- a new approach to the treatment of infertility in hypothalamic amenorrhea. *J Clin Endocrinol Metab* 1980; 51: 1214-1216.
7. Mendonca BB, Osorio BB, Latronico AC et al. Longitudinal hormonal and pituitary imaging changes in two females with combined pituitary hormone deficiency due to deletion of A301, G302 in the PROP-1 Gene. *J Clin Endocrinol Metab* 1999; 84: 942-945.
8. Acherman JC, Gu WX, Kotlar TJ et al. Mutational analysis of DAX-1 in patients with hypogonadotropic hypogonadism or pubertal delay. *J Clin Endocrinol Metab* 1999; 84: 4497-4500.
9. Acherman JC, Masafumi I, Mika I et al. A mutation in the gene encoding steroidogenic factor-1 causes XY sex reversal and adrenal failure in humans. *Nat genet* 1999; 22: 125-126.
10. De Roux N, Young J, Misrahi M et al. A family with hypogonadotropic hypogonadism. and mutations in the GnRH receptor. *N Engl J Med* 1997; 337: 1597-1602.
11. De Roux N, Young J, Brailly-Tabard S et al. The same molecular defect of the gonadotropin releasing hormone receptor determine a variable degree of hypogonadism in affected kindred. *J Clin Endocrinol Metab* 1999; 84: 3450-3454.
12. Weiss J, Axelrod L, Whitcomb RW et al. Hypogonadism caused by a single amino acid substitution in the  $\beta$  subunit of luteinizing hormone. *N Engl J Med* 1992; 326: 179-183.
13. Layman LC, Eun-Jig L, Peak DB et al. Delayed puberty and hypogonadism caused by mutations in the follicle-stimulating hormone  $\beta$  subunit gene. *N Engl J Med* 1997; 337: 607-611.
14. Toledo SPA, Brunner HG, Kraaij R et al. An inactivating mutation of the luteinizing hormone receptor causes amenorrhea in a 46,XX female. *J Clin Endocrinol Metab* 1996; 81: 3850-3854.
15. Touraine P, Beau I, Meduri G et al. New natural inactivating mutations of the follicle stimulating hormone receptor: correlation between receptor function and phenotype. *Mol Endocrinol* 1999; 13: 1832-1843.
16. Vasseur C, Christin-Maitre S, Bouchard P. Physiopathologie de l'insuffisance ovarienne prématuurée : faits et perspectives. *Med Sci* 1999; 15: 204-211.
17. Simpson E, Lauber M, Demeter M et al. Regulation of expression of the genes encoding steroidogenic enzymes in the ovary. *J Steroid Biochem Molec Biol* 1992; 41: 409-413.
18. Rodgers RJ, Waterman M., Simpson E.R. Levels of messenger ribonucleic acid encoding cholesterol side-chain cleavage cytochrome P450, 17-hydroxylase P450, adrenodoxin and low density lipoprotein receptor in bovine follicles and corpora lutea throughout the ovarian cycle. *Mol Endocrinol* 1987; 1: 274-279.
19. Young J. Biosynthèse des estrogènes par l'aromatase. *Méd Therap Endocrinol*. 2000; 2 (hors série n° 1): 9-16.
20. Lee MM, Donahoe PK, Silvermann BL et al. Measurements of serum müllerian

- inhibiting substance in the evaluation of children with non palpable gonads. *N Engl J Med* 1997; 336: 1480-1486.
21. Gicquel C, Cabrol S, Schneid H et al. Molecular diagnosis of Turner syndrome. *J Med Genet* 1992; 29: 547-551.
22. Lahlou N, Roger M. Les gonadotrophines et leurs avatars. *Med Thérap* 1998, hors série n°1 : Gonadotrophines de la physiologie au traitement: 34-48.
23. Young J, Chanson P. Hypophysite lymphocytaire : une endocrinopathie auto-immune de la grossesse et du post-partum. *Reproduction Humaine et Hormones* 2001 XIV (10): 705-712.
24. Hardelin JP, Levilliers J, Young J et al. Xp22.3 deletions in isolated familial Kallmann's syndrome. *J Clin Endocrinol Metab* 1993; 76, 827-837.
25. Young J. Les hypogonadismes hypogonadotrophiques chez l'homme. *Enc Med Chir* 2000; 10-027-D10-12p.
26. Yen SCC. 1993 Female hypogonadotropic hypogonadism. *Endocrinol Metab Clin North Am* 1993, 22: 29-58.
27. Couzinet B, Young J, Brailly S et al. Even after priming with ovarian steroids or pulsatile GnRH administration, Naltrexone is unable to induce ovulation in women with functional hypothalamic amenorrhea. *J Clin Endocrinol Metab* 1995; 79: 2102-2107.
28. Couzinet B, Young J, Brailly S et al. Functional hypothalamic amenorrhea: a partial and reversible gonadotropin deficiency of nutritional origin. *Clin Endocrinol (Oxf)* 1999; 50: 229-235
29. Warren MP. Amenorrhea in endurance runners. *J Clin Endocrinol Metab* 1992; 75: 1393-1397.
30. Chanson P, Schaison G. Pathologie de la prolactine. In *Médecine de la reproduction*. Mauvais-Jarvis P, Schaison G, Touraine P (eds). Flammarion, Médecine-Science, Paris 1997; pp 317-339.
31. Furu K, Suganuma N, Isukahana SI et al. Identification of two point mutations in the gene coding luteinizing hormone (LH)  $\beta$ -subunit, associated with immunologically anomalous LH variants. *J Clin Endocrinol Metab* 1994; 78: 107-113.
32. Franks S. Polycystic ovary syndrome. *N Engl J Med* 1995; 333: 853-861.
33. Lobo RA. Ovarian hyperandrogenism and androgen-producing tumors. *Endocrinol Metab Clin North Am* 1991; 20: 773-805.
34. Derksren J, Nagesser SK, Meinders AE et al. Identification of virilizing adrenal tumors in hirsute women. *N Engl J Med* 1994; 331: 968-973.
35. Cutler GB, Laue L. Congenital adrenal hyperplasia due to 21-hydroxylase deficiency. *N Engl J Med* 1990; 323: 1806-1813.