

*COLLÈGE NATIONAL
DES GYNÉCOLOGUES ET OBSTÉTRICIENS FRANÇAIS
Président : Professeur J. Lansac*

Extrait des Mises à jour en Gynécologie Médicale

—

**Volume 2008
publié le 3.12.2008**



*TRENTE-DEUXIÈMES JOURNÉES NATIONALES
Paris, 2008*

Détection des ganglions sentinelles par un radio-imageur portable (POCI) dans la procédure du ganglion sentinelle

E. BARRANGER^{1, 2}, K. KERROU³, S. PITRE⁴, M.-A. DUVAL⁴,
R. SIEBERT⁴, R. ROUZIER¹, Y. CHARON⁴, S. UZAN¹
(Paris)

Les premières études publiées sur la technique du ganglion sentinelle (GS) dans le cancer du sein ont été réalisées à l'aide d'un traceur lymphophile radioactif et d'un colorant bleuté [6, 8]. Depuis 1996, date de la première publication par Albertini et al. [1], combinant les deux traceurs, il a été montré par des études multicentriques que l'association des deux techniques permettait d'augmenter la performance de détection du GS [2-4], constituant par ailleurs la méthode de choix pour des équipes moins entraînées. Actuellement, la double détection constitue la méthode de référence permettant non seulement d'améliorer le taux de détection (estimé à plus 95 %), mais aussi de réduire le risque de faux négatif et donc potentiellement de récurrence axillaire si le curage axillaire n'est pas effectué en cas de GS indemne de métastases. Les faux négatifs (patiente ayant un résultat histologique

1 - Service de Gynécologie Obstétrique - Hôpital Tenon - AP-HP - 4 rue de la Chine - 75020 Paris

2 - Service de Gynécologie Obstétrique - Hôpital Lariboisière - AP-HP - 2 rue Ambroise Paré - 75010 Paris

3 - Service de Médecine Nucléaire - Hôpital Tenon - AP-HP - 4 rue de la Chine - 75020 Paris

4 - Laboratoire IMNC - CNRS Paris 7-Paris 11 - Campus d'Orsay - Bâtiment 104 - 91406 Orsay cedex

Correspondance : Emmanuel Barranger - E-mail : emmanuel.barranger@lrh.aphp.fr

du GS indemne alors qu'un ou plusieurs ganglions du reste du curage contiennent des cellules cancéreuses) constituent le principal écueil à cette technique pouvant potentiellement sous-traiter ces patientes par une évaluation incorrecte du statut ganglionnaire.


Les experts internationaux [5] recommandent non seulement de pratiquer une double détection mais aussi d'effectuer une lymphoscintigraphie préopératoire permettant de prédire le succès de la procédure, d'établir une cartographie précise du drainage lymphatique de la tumeur (axillaire ou extra-axillaire), et de préciser le nombre de GS détectés. Elle permet également de faciliter le geste du chirurgien en précisant la localisation axillaire du ou des GS (à la base du creux axillaire ou plus haut situés), surtout pendant la période d'apprentissage. Pourtant, aucune étude randomisée n'a démontré le bénéfice de la lymphoscintigraphie préopératoire en termes de réduction de faux négatifs. Mc Masters, dans son travail réalisé sur 805 patientes [8], compare un groupe de patientes ayant réalisé une lymphoscintigraphie préopératoire et un autre groupe n'ayant pas eu de lymphoscintigraphie préopératoire. Un curage axillaire suivait toutes les procédures de détection du GS. Il retrouve un taux d'identification (89,1 % *vs* 92,1 %), un taux de faux négatif (8,7 % *vs* 1,6 %) et un nombre de GS prélevés (2,2 *vs* 2,0) non significativement différents. L'étude de Goyal [4], incluant 823 patientes, suivait le même protocole et retrouvait un taux d'identification de 98 % chez les patientes ayant réalisé une lymphoscintigraphie préopératoire contre 90 % dans le groupe sans lymphoscintigraphie préopératoire. Le taux de faux négatif était de 7 % dans les deux groupes. Ces deux études concluent que la lymphoscintigraphie préopératoire n'est pas un examen médicalement justifié s'il est effectué de manière systématique. Il permettrait, selon Goyal, de raccourcir la période d'apprentissage du chirurgien et serait utile pour des patientes ayant des facteurs de risques de non détection du GS (patientes obèses et/ou patientes âgées). Néanmoins, une série récente [6] incluant 1201 patientes a montré que la visualisation d'un GS axillaire à la lymphoscintigraphie préopératoire était associée à un taux d'identification plus élevé (98,7 % *vs* 93 % ; $p < 0,001$). Mais pas d'impact sur le risque de faux négatif mis en évidence.

Un nombre important d'équipes, américaines en particulier, qui est partagé sur l'intérêt d'une lymphoscintigraphie préopératoire [7, 8], considère que cet examen alourdit la procédure du GS sans réel bénéfice. Cette attitude est en partie justifiée par l'éloignement des centres médicaux possédant un service de médecine nucléaire et par le coût de cette procédure. Pour les Européens, cette procédure d'imagerie

préopératoire apparaît indispensable pour guider le chirurgien lors du prélèvement du GS en indiquant le type de drainage lymphatique de la tumeur (axillaire ou extra-axillaire) ainsi que le nombre de ganglions « chauds » (radioactifs). Malheureusement, cet examen préopératoire ne permet pas de localiser précisément le niveau du ou des GS dans le creux axillaire, nécessitant parfois une dissection relativement importante du creux axillaire pour extraire ces GS. Ceci est d'autant plus vrai chez une patiente obèse. Enfin, la gamma-caméra réalisant des lymphoscintigraphies préopératoires n'est pas toujours disponible dans les services de médecine nucléaire. Cet appareil est, en effet, également utilisé pour d'autres examens médicaux (scintigraphies osseuses, pulmonaires, cardiaques...). De plus, la durée de cet examen est relativement longue (durée de la procédure environ 15 à 35 minutes), pendant lequel la patiente doit rester immobile.

Depuis quelques années, l'Institut de Physique Nucléaire (IPN) d'Orsay a développé un prototype d'imageur gamma per-opératoire appelé « POCI » (*Per-Operative Compact Imager*) (Figure 1) [9]. Ce système de détection permettrait de remplacer la lymphoscintigraphie préopératoire classique.

Figure 1 : Dispositif POCI



L'intérêt potentiel de l'imageur POCI en remplacement des lymphoscintigraphies traditionnelles nous paraît d'autant plus important qu'en l'absence d'imagerie lymphoscintigraphique préopératoire, seule la sonde mono-pixel est utilisée pour renseigner le chirurgien sur la présence et la localisation transcutanée du ganglion, mais ne peut en aucun cas les dénombrer. Par ailleurs, si les sondes permettent à la fois une localisation précise des ganglions radio-marqués et un contrôle en temps réel de la qualité du geste opératoire, il apparaît certains échecs de détection en transcutané. En effet, l'expérience clinique montre certaines limites de détection en fonction des situations anatomiques et physiologiques rencontrées : faible spécificité du traceur radioactif, ganglion à proximité du site d'injection radio-actif et présence de plusieurs foyers de fixation dans le champ de détection de la sonde [10, 11]. L'utilisation du POCI à la place de la lymphoscintigraphie pourrait rendre plus accessible la procédure du GS après double détection.

Nous avons débuté récemment une étude prospective dont l'objectif principal a été de comparer l'imageur gamma portable POCI à la gamma-caméra classique (lymphoscintigraphie préopératoire) dans la détection préopératoire des GS radioactifs lors de la procédure du ganglion sentinelle dans le cancer du sein. Les performances de l'imageur POCI sont comparées avec celles de la gamma-caméra classique (lymphoscintigraphie préopératoire) en précisant le nombre de GS radioactifs détectés avec ces deux procédures diagnostiques.

Par ailleurs, les performances de la caméra POCI ont été affinées au bloc opératoire en comparant le nombre de GS radioactifs prélevés et ceux détectés par POCI. Plus précisément, on s'intéressera à la discordance entre le nombre de GS identifié par l'imageur POCI au bloc opératoire, avant l'incision, et le nombre final de ganglions radioactifs prélevés.

Aucune modification de la procédure de prélèvement du GS n'était effectuée du fait de l'utilisation du POCI. La procédure du GS comportait une double détection. Les critères d'inclusion étaient les suivants : patientes ayant un cancer invasif du sein confirmé par biopsie, ou cytoponction, effectuée avant la chirurgie ; tumeur du sein de moins de 20 mm dans son plus grand axe, mesurée par la mammographie ou l'échographie. La taille de la lésion sera confirmée par l'examen extemporané. La tumeur doit être unique par sein. Les patientes ayant un carcinome intracanalair étendu justifiant d'une mastectomie pouvaient être incluses dans le protocole.

Avant la procédure du GS, les patientes étaient informées sur les modalités de cette technique chirurgicale.

Brièvement, la veille de l'intervention, quatre injections de 0,2 ml chacune (30 MBq par injection) de sulfure de rhénium marqué au ^{99m}Tc (Nanocis[®], CIS Bio International, Saclay, France) ou du Tc marqué à l'albumine (Nanocoll, Amersham Health, Espagne) étaient effectuées au niveau de la tumeur (injection intra-parenchymateuse péri-tumorale) ou en périaréolaire dans le service de médecine nucléaire. Pour les patientes ayant une lésion du sein non palpable, les injections du radio-isotope était réalisées après repérage échographique à l'aplomb du repère cutané. L'acquisition des images était réalisée 1 à 2 heures après l'injection. Elle comportait des images thoraciques hautes de 5 minutes en face antérieure et profil à l'aide d'une caméra 3 têtes (Irix MarconiTM) avec collimateur haute résolution basse énergie, une matrice d'acquisition 512 x 512 et une fenêtre d'énergie de 30 % centrée sur un pic de 140 keV. Cette lymphoscintigraphie permettait une cartographie précise du drainage lymphatique de la tumeur du sein (nombre de GS visualisés, localisation axillaire ou extra-axillaire du GS).

Immédiatement après la lymphoscintigraphie, une exploration du creux axillaire, de la région para-sternale ainsi que sus-claviculaire était réalisée pour toutes les patientes. Celle-ci était effectuée par un médecin nucléaire qui n'avait pas pris connaissance des résultats de la lymphoscintigraphie. Cet examen était réalisé sur la patiente ayant la même position que celle adoptée lors de l'examen traditionnel avec une gamma-caméra classique. Une cartographie précise du drainage lymphatique de la tumeur du sein (nombre de GS visualisés, localisation axillaire ou extra-axillaire du ou des GS) était effectuée, ainsi que la durée de la procédure.

En début d'intervention avant l'anesthésie générale, toutes les patientes ont bénéficié d'une exploration par l'imageur POCI en plus de l'utilisation de la sonde mono-pixel traditionnellement utilisée avant le prélèvement du GS. La caméra POCI était utilisée par le chirurgien sans connaître les résultats de la lymphoscintigraphie ni ceux du POCI effectué la veille après l'injection du produit radioactif. Le chirurgien réalisait sur la patiente en position chirurgicale une cartographie précise du drainage lymphatique de la tumeur du sein (nombre de GS visualisés, localisation axillaire ou extra-axillaire du ou des GS), ainsi que la durée de la procédure.

Après induction de l'anesthésie générale, une injection sous-dermique de 2 cc de Bleu Patenté[®] (laboratoire Guerbet, Issy-les-Moulineaux, Paris, France) était effectuée en regard de la tumeur du sein ou en périaréolaire. Le chirurgien procède à l'ablation des GS avant l'exérèse de la tumeur du sein. En fin d'intervention (avant la fermeture

de la peau au niveau de la région de l'aisselle), l'imageur POCI est réutilisé en plus de la sonde mono-pixel pour vérifier que tous les GS radioactifs ont été prélevés, puis le chirurgien prenait connaissance des résultats de la lymphoscintigraphie obtenus la veille par la gammacamera classique et par l'imageur POCI. Cette analyse de la lymphoscintigraphie permettait de vérifier que le nombre de GS prélevé était au moins équivalent au nombre visualisé par la lymphoscintigraphie ainsi que leur localisation. Si la lymphoscintigraphie montrait un drainage vers la chaîne mammaire interne, il n'était pas réalisé de prélèvement du GS à ce niveau, ceci en accord avec les recommandations internationales [8] qui préconisent ce type de prélèvement mammaire interne uniquement dans le cadre de protocoles randomisés. En accord avec notre protocole sur le prélèvement du GS, cette procédure sera suivie d'un curage axillaire classique (étages I et II de Berg) dans le même temps opératoire en cas de non détection du GS, si la taille du cancer du sein était supérieure à 20 mm à l'examen extemporané ou en cas de métastases identifiées par cytologie d'apposition des GS. Un curage axillaire pourra secondairement être effectué en cas de métastases dans les GS, identifiées à l'examen histologique définitif.

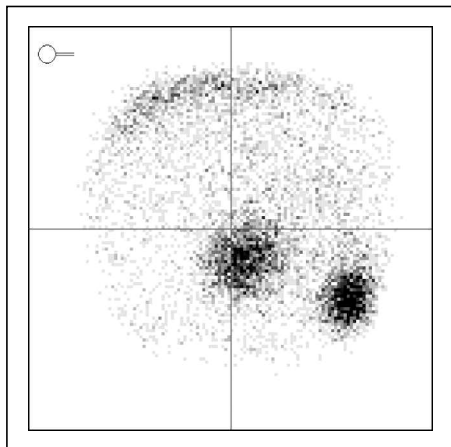
Cent trente et une patientes (âge moyen : 58,7 ans ; extrêmes : 31-87 ans) ont été incluses dans cette étude entre février 2006 et février 2008. Une double détection a été réalisée chez 124 patientes et une détection isotopique seule chez les 7 autres patientes. Le type histologique correspondait dans 58 % des cas à un carcinome canalaire invasif, dans 19,8 % à un carcinome intracanaire strict ou microinvasif, à un carcinome lobulaire invasif dans 14,5 % et à une autre forme histologique invasive dans 7,7 %. La taille moyenne de la fraction invasive de la lésion était de 12,5 mm (1-35 mm). Dans 97,7 % des cas, au moins un GS a été prélevé en per-opératoire. Le nombre moyen de GS prélevés était de 2,1 (1-5).

La durée moyenne de la lymphoscintigraphie la veille de l'intervention était de 15,4 min (10-30 min) contre 7,6 mn (3-17 min) pour le POCI réalisé immédiatement après la lymphoscintigraphie. La durée d'utilisation du POCI au bloc opératoire pour identifier des GS radioactifs était de seulement 3,4 min (1-14 min). Ce temps plus bref est expliqué par le fait que le chirurgien effectuait uniquement une recherche de GS radioactifs au niveau axillaire contrairement au médecin nucléaire qui, la veille de l'intervention, effectuait avec la gamma-caméra portable un dénombrement des GS radioactifs au niveau axillaire mais aussi de la chaîne mammaire interne. Le nombre moyen de GS radioactifs identifiés avec la lymphoscintigraphie était

de 1,7 (0-6) contre 1,9 (0-5) avec le POCI utilisé la veille de l'intervention et 1,6 (0-4) avec le POCI manipulé par le chirurgie avant l'incision.

Les premiers résultats de cette étude tentent à démontrer que les performances de la gamma-caméra portable POCI (Figure 2) ne semblent pas inférieures à la lymphoscintigraphie conventionnelle.

Figure 2 : 2 ganglions sentinelles radioactifs sont mis en évidence dans la région axillaire



La caméra POCI a une meilleure résolution spatiale que les gamma-caméras classiques. Le POCI devrait permettre d'accéder aux mêmes informations en termes de localisation que les gamma-caméras classiques et pouvoir, dans certaines situations, procurer des informations supplémentaires comme un dénombrement plus précis des GS quand ceux-ci sont proches les uns des autres. Ces attentes sont d'autant plus probables que l'imageur POCI peut être placé au contact de la peau de la patiente contrairement aux gamma-caméras classiques dont l'encombrement des têtes de détection (40 x 60 cm²) empêche ce type de positionnement. De manière générale, la résolution spatiale se dégrade en fonction de l'éloignement des gamma-caméras de l'objet à « imager ».

L'apport, pour le chirurgien du POCI, va dans le sens d'une simplification de la procédure du GS en évitant la « lourdeur » organisationnelle

et temporelle de la lymphoscintigraphie préopératoire. Ce concept s'intègre parfaitement dans le développement d'une chirurgie mini-invasive de traitement du cancer du sein pouvant rendre la biopsie du GS totalement ambulatoire. Enfin, la vérification de l'absence de GS radioactif dans l'aisselle après la biopsie du GS par l'imageur portable constitue un avantage indéniable.

Résumé

La biopsie du ganglion sentinelle est devenue un standard dans la prise en charge des cancers du sein de petite taille. Un des principaux challenges actuels est le développement de nouveaux prototypes portables permettant d'obtenir une image de lymphoscintigraphie préopératoire en complément de l'utilisation des sondes de détections mono-pixel. L'objectif de cette revue est d'analyser les performances et les intérêts potentiels d'un nouveau radio-imageur portable (« POCI ») permettant d'obtenir une lymphoscintigraphie per-opératoire.

Mots clés : ganglion sentinelle, cancer du sein, gamma-caméra portable, lymphoscintigraphie, radio-isotope

Keywords: sentinel node, breast cancer, hand-held gamma camera, lymphoscintigraphy, radio-isotope

Bibliographie

- [1] Albertini JJ, Lyman GH, Cox C et al. Lymphatic mapping and sentinel node biopsy in the patient with breast cancer. *JAMA* 1996;276:1818-22.
- [2] Giuliano AE, Kirgan DM, Guenther JM et al. Lymphatic mapping and sentinel lymphadenectomy for breast cancer. *Ann Surg* 1994;220:391-401.
- [3] Krag DN, Weaver DL, Alex JC et al. Surgical resection and radiolocalization of the sentinel lymph node in breast cancer using a gamma probe. *Surg Oncol* 1993;2:335-9.
- [4] Miltenburg DM, Miller C, Karamlou TB et al. Meta-analysis of sentinel lymph node biopsy in breast cancer. *J Surg Res* 1999;84:138-42.
- [5] Schwartz GF, Giuliano AE, Veronesi U. Proceedings of the consensus conference on the role of sentinel lymph node biopsy in carcinoma of the breast. April 19-22, 2001, Philadelphia, Pennsylvania. *Cancer* 2002;94:2542-51.
- [6] Kawase K, Gayed IW, Hunt KK, Kuerer HM, Akins J, Yi M et al. Use of lymphoscintigraphy defines lymphatic drainage patterns before sentinel lymph node biopsy for breast cancer. *J Am Coll Surg* 2006;203:64-72.
- [7] Burak WE Jr, Walker MJ, Yee LD et al. Routine preoperative lymphoscintigraphy is not necessary prior to sentinel node biopsy for breast cancer. *Am J Surg* 1999;177:445-9.
- [8] Haigh PI, Hansen NM, Giuliano AE, et al. Factors affecting sentinel node localization during preoperative breast lymphoscintigraphy. *J Nucl Med* 2000;41:1682-8.
- [9] Pitre S, Menard L, Ricard M, Solal M, Garbay JR, Charon Y. A hand-held imaging probe for radio-guided surgery: physical performance and preliminary clinical experience. *Eur J Nucl Med Mol Imaging* 2003;30:339-43.
- [10] Britten AJ. A method to evaluate intra-operative gamma probes for sentinel lymph node localisation. *Eur J Nucl Med* 1999;26:76-83.
- [11] Tiourina T, Arends B, Huysmans D et al. Evaluation of surgical gamma probes for radioguided sentinel node localization. *Eur J Nucl Med* 1998;25:1224-31.