

*COLLÈGE NATIONAL
DES GYNÉCOLOGUES ET OBSTÉTRICIEUS FRANÇAIS
Président : Professeur J. Lansac*

**Extrait des
Mises à jour
en Gynécologie
et Obstétrique**

—

**Tome XXXIII
publié le 9.12.2009**



*TRENTE-TROISIÈMES JOURNÉES NATIONALES
Paris, 2009*

Réparation chirurgicale des ruptures utérines sous-séreuses asymptomatiques par voie vaginale en *post-partum* immédiat. Technique

H.J. PHILIPPE, J. ESBELIN, P. KOUCHNER, S. PLOTEAU *
(Nantes)

Résumé

Les auteurs décrivent une technique de réparation des ruptures utérines par voie vaginale.

Elle concerne les ruptures utérines sous-séreuses et asymptomatiques survenues après un accouchement par voie vaginale en cas d'utérus cicatriciel, appelées déhiscences de cicatrice utérine. La technique comporte 4 temps opératoires : colpotomie antérieure, identification des bords de la rupture, fermeture de la rupture et fermeture de la colpotomie. Du fait de sa simplicité et des conséquences potentielles fonctionnelles et obstétricales de ce type de rupture utérine, elle devrait faire partie des alternatives thérapeutiques en cas de découverte fortuite d'une déhiscence de cicatrice utérine.

Mots clés : rupture utérine, déhiscence de cicatrice utérine, utérus cicatriciel

* CHU de Nantes - HME - Service de gynécologie-obstétrique - 38 boulevard Jean Monnet - 44093 Nantes cedex 1
Correspondance : henri-jean.philippe@chu-nantes.fr

Après un accouchement par voie vaginale succédant à une césarienne a été recommandée la réalisation d'une révision utérine pendant de nombreuses années. Son objectif était de vérifier la qualité de la cicatrice utérine, et plus précisément d'identifier la présence d'un défaut ou déhiscence sous-séreuse ; la déhiscence de la cicatrice utérine correspond à une rupture utérine intéressant la totalité du myomètre, mais sans rupture de la séreuse et surtout en l'absence de saignement.

La question a suscité beaucoup de discussions il y a 10 ans.

Les partisans de la révision utérine systématique ont défendu son intérêt en vue de la réparation chirurgicale et/ou afin d'envisager plus sereinement le pronostic obstétrical en vue d'une grossesse ultérieure.

Les opposants l'ont remise en cause soulignant sa morbidité et sa faible valeur diagnostique.

Un consensus a finalement été accepté par les équipes obstétricales françaises, la révision utérine n'étant plus réalisée que dans des situations avec des signes évocateurs de ruptures utérines : saignements ou douleurs perpartum, anomalies du RCF pouvant justifier une extraction instrumentale, et bien entendu hémorragie de la délivrance [1, 2].

La question qui reste posée est celle de la conduite à tenir en cas de découverte d'une déhiscence ou rupture sous-séreuse asymptomatique.

Plusieurs attitudes sont envisageables :

- abstention chirurgicale, notamment lorsqu'il n'existe plus de désir de grossesse ; certains auteurs ont proposé une stérilisation tubaire,
- abstention chirurgicale avec réalisation d'une césarienne systématique à l'occasion de la prochaine grossesse,
- réparation par voie laparotomie,
- réparation par voie vaginale.

DESCRIPTION DE LA TECHNIQUE [3]

Anesthésie loco-régionale

1. Position des cuisses en hyperflexion (type hystérectomie vaginale).
2. Colpotomie antérieure aux ciseaux de Mayo courbes après avoir mis en place des pinces non traumatisantes sur le col (type : pinces en cœur).
3. Dissection de l'espace utéro-vésical : cette dissection est très simple du fait de l'infiltration gravidique des tissus.

4. Identification des bords de la déhiscence : l'introduction d'un doigt par voie vaginale dans la déhiscence permet de repérer plus facilement le défaut (Photos 1 et 2). Il persiste parfois un très fin fascia qui est ouvert. Les bords de la rupture sont repérés par un fil à chaque extrémité (Photo 3).
5. Suture de la rupture par des points séparés de Vicryl 0 (Photo 4).
6. Fermeture de la colpotomie par des points séparés de Vicryl 2/0 (Photo 5). Vérification de l'absence de lésion vésicale par un sondage en fin d'intervention.

Photos 1 et 2 - Identification de la rupture

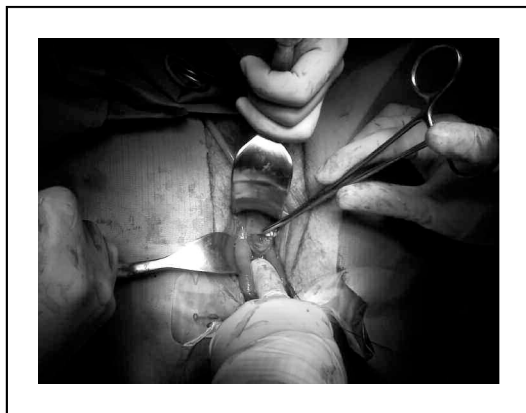
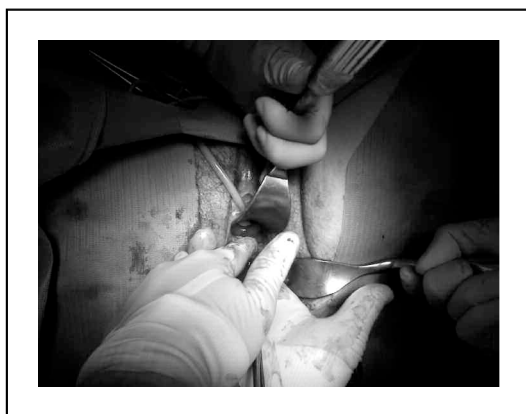
Photo 3 - Repérage des angles de la rupture

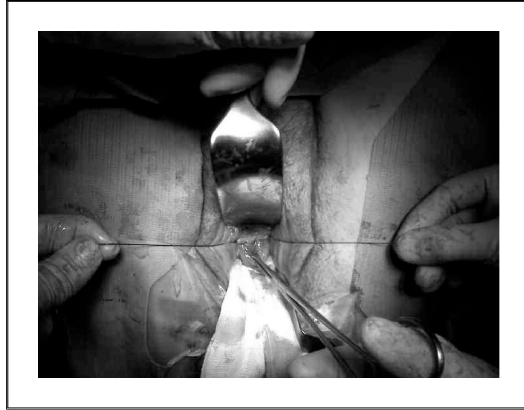
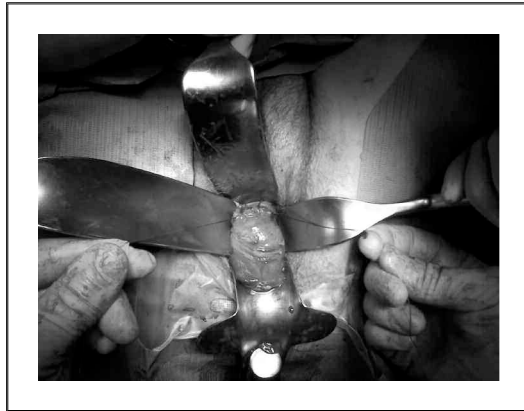

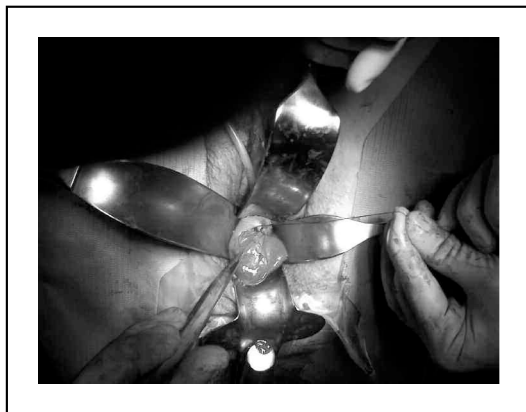
Photo 4 - Fermeture de la rupture



Suites opératoires

- Une antibiothérapie est réalisée en peropératoire.
- La sonde vésicale est laissée en place 24 heures.
- Les suites opératoires sont celles d'une accouchée.
- Une hystérographie à 3 mois permettra d'évaluer la qualité de la cicatrice.

Photo 5 - Fermeture de la colpotomie



DISCUSSION

On estime le risque de rupture utérine après césarienne entre 0,4 % et 0,65 % [4].

Une seule série a été publiée en 1990, décrivant la qualité de la cicatrice après réparation chirurgicale par voie abdominale et césarienne systématique : aucune déhiscence n'a été mise en évidence. Dans 2 observations d'accouchement par voie vaginale avec déhiscence identifiée au cours d'une révision et non réparée, aucune déhiscence n'était retrouvée [5] ?

Dans d'autres courtes séries, les déhiscences n'ont pas été réparées, et que ce soit à la suite d'un accouchement ou d'une nouvelle césarienne, aucune aggravation de la déhiscence ni de rupture utérine n'a été mise en évidence [1, 6, 7].

N'ayant pas de données suffisantes dans la littérature, l'attitude ne peut correspondre qu'à une logique médicale : il existe une rupture utérine. Deux solutions : soit il n'existe plus de désir de grossesse, l'abstention chirurgicale peut se justifier, soit il existe un éventuel désir de grossesse, la réparation chirurgicale est réalisée.

D'autres voies d'abord ont été décrites associant laparoscopie et abord transvaginal avec un temps moyen d'intervention de 117 min *versus* < 30 min par voie vaginale isolée [8].

Parallèlement, à la suite de cette réflexion purement obstétricale sont survenues des complications gynécologiques pouvant probablement justifier la réparation chirurgicale plus largement.

Il s'agit du risque de troubles des règles sous la forme d'aménorrhée (en réalité avec rétention menstruelle dans la cavité intervésico-utérine), de dysménorrhée ou de douleurs pelviennes liées à une hématoçèle dans la cavité intervésico-utérine néo-formée [9, 10].

Des observations de plus en plus nombreuses de grossesses sur cicatrice de césarienne sont publiées avec un risque estimé à 1/1 800 et avec une morbidité sévère. Ce risque est d'autant plus important que le defect est profond [11-13].

Par ailleurs, l'implantation du placenta sur cicatrice de césariennes à l'origine d'un placenta accreta est-elle due à la qualité de l'utérus ou l'existence d'une rupture ? On pourrait penser que ceci est plutôt dû à l'existence d'une rupture dans la mesure où la fréquence augmente avec le nombre de césariennes.

Enfin, la réalisation plus fréquente de l'IRM ou de l'échographie permet de mettre en évidence des ruptures utérines sous-séreuses totalement asymptomatiques mais qui pourraient nous inquiéter en cas d'accouchement ultérieur, soit 19,5 % dans la série de Ofili-Yebovi *et al.* et 61 % dans celle de Vikhareva *et al.*. En cas de déhiscence > 50 % du myomètre, le risque de rupture utérine est de 5 % [14-17].

CONCLUSION

La technique de réparation chirurgicale par voie vaginale des ruptures utérines sous-séreuses asymptomatiques est simple. Ses indications sont en cours d'évaluation, mais les conséquences de ces ruptures et leur fréquence peuvent peut-être justifier d'élargir les indications et de revoir la technique de suture de l'utérus au cours des césariennes (2 plans ?).

Bibliographie

- [1] Perrotin F, Marret H, Fignon A, Body G, Lansac J. Utérus cicatriciel : la révision utérine de la cicatrice de césarienne après accouchement par voie vaginale est-elle toujours utile ? *J Gynecol Obstet Biol Reprod* 1999;28:253-62.
- [2] Silberstein T, Wiznitzer A, Katz M, Friger M, Mazor M. Routine revision of uterine scar after cesarean section: has it ever been necessary? *Eur J Obstet Gynecol Reprod Biol* 1998;78:29-32.
- [3] Philippe HJ, Karanouh S, Rozenberg P, Dien DT, Nisand I. Transvaginal surgery for uterine scar dehiscence. *Eur J Obstet Gynecol Reprod Biol* 1997;73:135-8.
- [4] Lydon-Rochelle M, Holt VL, Easterling TR, Martin DP. Risk of uterine rupture during labor among women with prior cesarean delivery. *N Engl J Med* 2001;345:3-8.
- [5] Meehan FP, Nurke G, Kehoe JT, Magani IM. True rupture and scar dehiscence in delivery following prior section. *Int J Gynecol Obstet* 1990;31:249-55.
- [6] Farmer RM, Kirschbaum T, Potter D, Strong TH, Medearis AL. Uterine rupture during trial of labour after cesarean section. *Am J Obstet Gynecol* 1991;165:996-1001.
- [7] Lavin JP, Stephens RJ, Miodovnik M, Barden TP. Vaginal delivery in patient with prior cesarean section. *Obstet Gynecol* 1982;59:135-48.
- [8] Klemm P, Koehler C, Mangler M, Schneider U, Schneider A. Laparoscopic and vaginal repair of uterine scar dehiscence following cesarean section as detected by ultrasound. *J Perinat Med* 2005;33:324-331.
- [9] Morris H. Surgical pathology of the lower segment caesarean section scar: is the scar a source of clinical symptoms? *Int J Gynecol Pathol* 1995;14:16-20.
- [10] Van Horenbeeck A, Temmerman M, Dhont M. Cesarean scar dehiscence and irregular uterine bleeding. *Am J Obstet Gynecol* 2003;102:1137-9.
- [11] Ash A, Smith A, Maxwell D. Cesarean scar pregnancy. *Br J Obstet Gynecol* 2007;114:253-63.
- [12] Chao AS, Chao A, Wang CJ. Cesarean scar pregnancy: an emerging challenge. *J Med Ultrasound* 2008;16:268-71.
- [13] Jurkovic D, Hillaby K, Woelfer B, Lawrence A, Salim R, Elson C. First-trimester diagnosis and management of pregnancies implanted into the lower segment cesarean section scar. *Ultrasound Obstet Gynecol* 2003;21:220-7.
- [14] Ofili-Yebovi D, Ben-Nagi J, Yazbek J, Gonzalez J, Jurkovic D. Deficient lower-segment cesarean section scars: prevalence and risks factors. *Ultrasound Obstet Gynecol* 2008;31:72-7.
- [15] Vikhareva Osser O, Jobukbiene L, Valentin L. High prevalence of defects in cesarean section scars at transvaginal ultrasound examination. *Ultrasound Obstet Gynecol* 2009;34:90-7.
- [16] Armstrong V, Hansen WF, Van Voorhis BJ, Syrop CH. Detection of cesarean scars by transvaginal ultrasound. *Obstet Gynecol* 2003;101:61-5.
- [17] Maldjian C, Milestone B, Schall M, Smith R. MR appearance of uterine dehiscence in the post-cesarean section patient. *J Comput Assist Tomogr* 1998;22:738-41.