





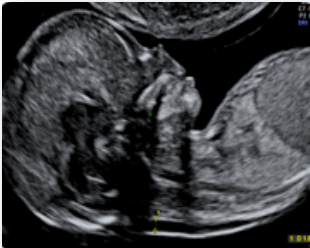

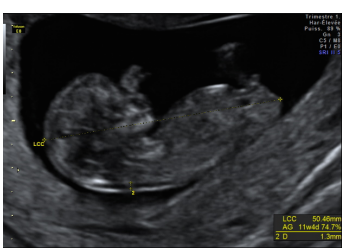

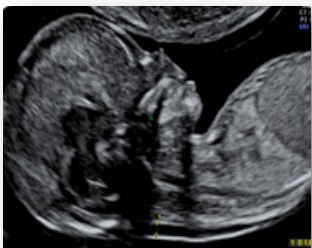

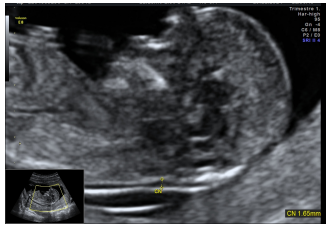
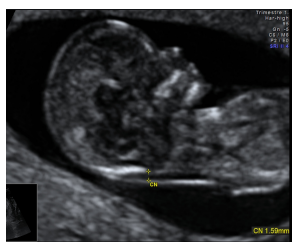
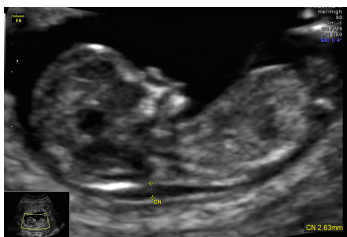
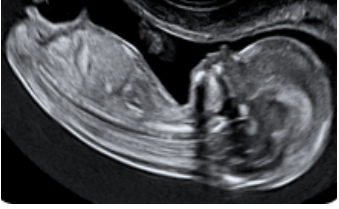
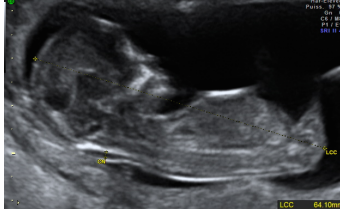

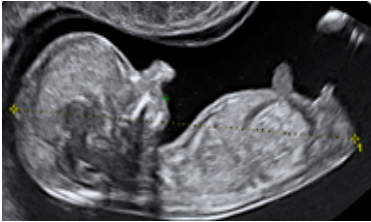





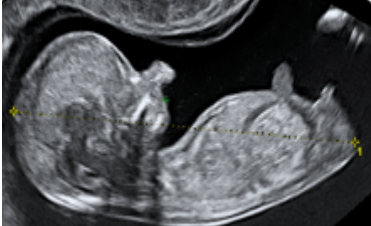
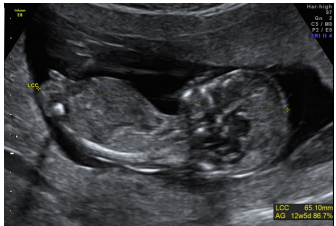



Grille de lecture Clarté Nucale

	Excellent	Acceptable	Insuffisant
Coupe sagittale	 <p style="text-align: center;">Pointe du nez, palais osseux, pointe du menton, diencéphale visibles</p>	 <p style="text-align: center;">Pointe du nez non visible ou mandibule visible sous la forme d'une ligne ou branche montante du maxillaire supérieur (Processus frontal) visible (linéaire et perpendiculaire au palais osseux)</p>	 <p style="text-align: center;">Le plan de coupe passe par une orbite ou le palais osseux et/ou le processus frontal du maxillaire supérieur sont mals définis, et la pointe du nez et les os propres du nez ne sont pas vus</p>
Position des Calipers	 <p style="text-align: center;">Calipers positionnés en rétro-cervical, perpendiculairement aux 2 interfaces échogènes/anéchogènes</p>		 <p style="text-align: center;">Les 2 calipers ne sont pas parfaitement positionnés, OU 1 ou les 2 calipers sont clairement mal positionnés, OU situés en rétro-occipital ou en rétro-dorsal</p>
Zoom	 <p style="text-align: center;">L'image n'intéresse que le pôle céphalique et le thorax</p>	 <p style="text-align: center;">Le pôle céphalique et le thorax occupent plus de 75% de l'image</p>	 <p style="text-align: center;">Le pôle céphalique et le thorax occupent moins de 75% de l'image</p>
Position de la tête	 <p style="text-align: center;">Tête en position neutre</p>	 <p style="text-align: center;">Tête fléchie ou légèrement défléchie</p>	 <p style="text-align: center;">Tête trop fléchie (absence de liquide entre le menton et le thorax) ou en hyperextension</p>
Amnios	 <p style="text-align: center;">Amnios visible</p>	 <p style="text-align: center;">Amnios non visible mais fœtus à distance de la paroi</p>	 <p style="text-align: center;">Foetus collé à la paroi</p>

Grille de lecture LCC

	Excellent	Acceptable	Insuffisant
Coupe sagittale	 <p style="font-size: small;">Plan sagittal strict passant par le tubercule génital et par le profil facial (pointe du nez, menton et palais)</p>	 <p style="font-size: small;">Plan parasagittal (cuisse ou orbite vues)</p>	 <p style="font-size: small;">Coupe non sagittale (± frontale ou oblique)</p>
Position des Calipers	 <p style="font-size: small;">Calipers bien positionnés au niveau du pôle céphalique et du pôle caudal</p>	 <p style="font-size: small;">Un des calipers n'est pas tout à fait bien positionné</p>	 <p style="font-size: small;">Calipers mal placés ou limites craniocaudales imprécises</p>
Position de la tête	 <p style="font-size: small;">Tête en position intermédiaire</p>	 <p style="font-size: small;">Tête un peu fléchie ou défléchie</p>	 <p style="font-size: small;">Tête fléchie ou en hyperextension</p>
Zoom	 <p style="font-size: small;">Les pôles céphalique et caudal occupent la totalité de l'image</p>	 <p style="font-size: small;">Les pôles céphalique et caudal occupent au moins 75% de l'image</p>	 <p style="font-size: small;">Les pôles céphalique et caudal occupent moins de 75% de l'image</p>